CASO CLÍNICO

Síndrome de Van Wyk-Grumbach

Van Wyk-Grumbach syndrome

Dr. Juan Pablo Hayes Dorado[(1)], Dr. Gerben Justiniano Vargas[(1)], Dr. Marco Antonio Rossell Lopez[(1)], Dra. Brenda Grisel Arispe Corbaes[(1)], Dra. Dania Roselma Calani Aguilar[(1)], Dra. Ximena Condori Flores[(1)], Dra. Daniela Vargas Sejas[(1)] Dr. Marcelo Barrenechea Jerez[(1)], Dr. Cristian Wilfredo Ramos Bustencio[(1)].

Resumen:

El síndrome de Van Wyk-Grumbach (SVWG) es una rara presentación de hipotiroidismo primario no tratado, siendo sus principales características clínicas la pubertad precoz periférica, incompleta y las lesiones ováricas quísticas. La pubertad precoz se debe a los altos niveles de TSH que causa la estimulación de los receptores de la FSH.

Describimos el caso de una niña de 9 años atendida por presentar sangrado vaginal; desarrollo mamario Tanner 3, sin vello pubiano; edad ósea retrasada; ecografía ginecológica: Útero con características puberales y ovarios con múltiples quistes. Laboratorio: Valor bajo de LH, nivel normal de FSH y valor elevado de estradiol; por otro lado, nivel muy alto de TSH y concentración baja de T4 libre, además de un nivel elevado de prolactina. Se inició la terapia con levotiroxina; la evolución fue favorable, sin evidenciarse otra menstruación y con una velocidad de crecimiento adecuada.

El hipotiroidismo primario de larga duración rara vez puede manifestarse como SVWG, caracterizado por menarquia precoz, telarquia, edad ósea retrasada y ovarios multiquísticos, junto con hipotiroidismo de larga duración. La reversión al estado prepuberal se observa después del tratamiento apropiado con levotiroxina.

Palabras clave:

Rev Soc Bol Ped 2024; 62 (3): 134-9: Síndrome de Van Wyk-Grumbach, hipotiroidismo, pubertad precoz.

Abstract:

Van Wyk-Grumbach syndrome (VWG) is a rare presentation of untreated primary hypothyroidism, with its main clinical features being peripheral, incomplete precocious puberty and cystic ovarian lesions. Precocious puberty is due to high levels of TSH that cause stimulation of FSH receptors.

We describe the case of a 9-year-old girl seen for vaginal bleeding; Tanner 3 breast development, no pubic hair; delayed bone age; gynecological ultrasound: Uterus with pubertal characteristics and ovaries with multiple cysts. Laboratory: Low LH value, normal FSH level and high estradiol value; on the other hand, very high TSH level and low free T4 concentration, in addition to an elevated prolactin level. Levothyroxine therapy was started; the evolution was favorable, with no evidence of another menstruation and with an adequate growth rate.

Long-standing primary hypothyroidism may rarely manifest as VWG, characterized by precocious menarche, thelarche, delayed bone age, and multicystic ovaries, along with long-standing hypothyroidism. Reversion to the prepubertal state is seen after appropriate treatment with levothyroxine.

Keywords:

Rev Soc Bol Ped 2024; 62 (3): 134-9: Van Wyk-Grumbach syndrome, hypothyroidism, precocious puberty.

Introducción:

El síndrome de Van Wyk-Grumbach (SVWG) es una forma rara de hipotiroidismo, resultante de la activación de las gónadas a través de la elevación de los niveles de TSH. Se caracteriza por pubertad precoz, agrandamiento de las gónadas, menstruación y en algunos casos, el agrandamiento de la hipófisis [(1)].

(1) Departamento de Pediatría. "Hospital Santa Cruz". C.P.S. Santa Cruz de la Sierra.

Conflicto de intereses: Los autores indican que el presente trabajo no tiene conflicto de intereses.
Artículo aceptado el 17/07/24.

La fisiopatología del SVWG sigue sin estar clara. Se asocia con una sensibilidad variable del receptor de FSH y la sobreestimulación ovárica por niveles elevados de TSH. En algunos casos, hay receptores atípicos de FSH [1].

El hipotiroidismo primario es una condición endocrina insidiosa que ocurre cuando hay una producción reducida de hormonas tiroideas. Los pacientes tienen niveles bajos de T4 libre y concentraciones altas de TSH, por un mecanismo de retroalimentación negativa [2].

Normalmente, los ovarios activan el proceso de maduración del folículo, incluido el aumento de los niveles de estrógenos y sus efectos (menstruación), cuando la FSH activa su receptor.

La TSH puede activar el receptor de FSH humano ya que las glucoproteínas en ambas hormonas comparten una subunidad alfa común. Las pacientes con hipotiroidismo primario (con niveles elevados de TSH) pueden presentar síntomas relacionados con la estimulación de la FSH, incluida la pubertad precoz y los quistes ováricos [1].

El SVWG es causado por la estimulación gonadal mediada por TSH elevada, lo que resulta en pubertad precoz periférica. La ausencia de retroalimentación negativa de las hormonas tiroideas causa hiperplasia hipofisaria [1].

Los síntomas clásicos de hipotiroidismo preceden a la pubertad precoz; algunos síntomas pueden ser graves, como hipercolesterolemia grave, anemia, efecto de masa intracraneal, miopatía o retraso mental. La baja estatura y la obesidad progresiva son hallazgos clásicos del hipotiroidismo [1].

Las niñas con el SVWG presentan sangrado vaginal, quistes ováricos, agrandamiento de las mamas con o sin galactorrea y retraso en la edad ósea. Por otro lado, los niños presentan macroorquidismo, sin virilización [3].

A diferencia de otras causas de la pubertad precoz, esta entidad se caracteriza por la ausencia de vello axilar y púbico, lo que destaca una clara disociación entre la gonadarquia y la adrenarquia [3].

Los hallazgos de laboratorio característicos del SVWG incluyen [4]:

a) Niveles muy elevados de TSH, con valores bajos/indetectables de tiroxina libre (fT4).

b) Niveles elevados de FSH y estradiol, con valores suprimidos de LH.

c) Niveles altos de prolactina.

La hiperprolactinemia se puede explicar por la compresión del tallo pituitario debido a la hiperplasia pituitaria tirotrófica; la interrupción de la inhibición hipotalámica. Además la hiperprolactinemia está relacionada con la hormona liberadora de tirotropina (TRH), con una secreción disminuida de la hormona liberadora de gonadotropina (GnRH) [4].

Los hallazgos imagenológicos evidenciados en el SVWG [4]:

a) Maduración esquelética (edad ósea) retrasada.

b) Ovarios agrandados bilateralmente, con múltiples quistes foliculares.

c) Glándula pituitaria agrandada.

La edad ósea retrasada indica que se necesita un tiempo mínimo de exposición a la TSH para provocar los síntomas de la pubertad [1].

El tratamiento tanto del hipotiroidismo como del SVWG implica el reemplazo hormonal, con corrección del hipotiroidismo clínico y biológico, la regresión de los signos de pubertad precoz, de la hiperplasia hipofisaria y resultados favorables a largo plazo [4].

El tratamiento con levotiroxina revierte la pubertad precoz y los quistes ováricos. Los síntomas típicos del hipotiroidismo también mejoran, incluyendo la obesidad y la baja estatura [1].

Casi todos los pacientes con el SVWG responden bien a la terapia de reemplazo con hormona tiroidea. Por lo general, el agrandamiento ovárico se resuelve a los 3 - 6 meses de terapia con levotiroxina. La cirugía debe considerarse cuando se presentan complicaciones de los quistes ováricos, como la torsión [5].

Caso clínico:

Describimos el caso de una niña de 9 años y 3 meses de edad, atendida por presentar sangrado vaginal. Antecedentes: Recién nacido a término, peso adecuado, obtenido por cesárea. Sin antecedentes familiares de pubertad precoz. Regular rendimiento escolar.

Talla baja (119 cm; percentil 1 para la edad y sexo), peso adecuado (IMC 17; percentil 65 para la edad y sexo). No presentaba bocio. Desarrollo mamario Tanner 3, sin vello pubiano (Tanner I).

Edad ósea retrasada (6 años). Ecografía ginecológica: Útero con características puberales y ovarios con múltiples quistes (figura 1).

Laboratorio: Valor bajo de LH (<0,1 mUI/ml), nivel normal de FSH (3,6 mUI/ml; rango normal, 0-5 mUI/ml) y valor elevado de estradiol (129 pg/ml); por otro lado, nivel muy alto de TSH (93 µUI/mL; rango normal 0,4-4,5 µUI/mL) y concentración baja de T4 libre (0,1 ng/dL; normal 0,7-1,4 ng/dL); nivel elevado de prolactina (67 ng/mL; rango normal, 5-25 ng/ml), además de un valor normal de cortisol.

Con el diagnóstico de SVWG se inició la terapia con levotiroxina (50 µg/día). La evolución fue favorable, sin evidenciarse otra menstruación (seguimiento de un año) y con una velocidad de crecimiento adecuada (6 cm en 12 meses).

Figura 1: Ecografía ginecológica: Ovario multiquístico.

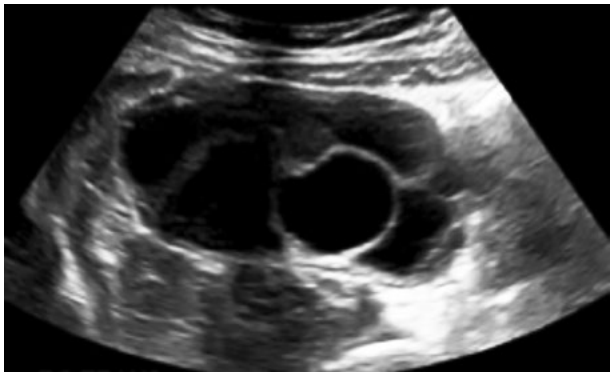

Discusión:

El SVWG fue descrito por Kendle en 1905; publicó un caso clínico de una niña de 9 años con pubertad precoz y menarquia, además de obesidad, baja estatura, estreñimiento y xerosis, que fue tratada con extracto de tiroides de oveja y tuvo una evolución satisfactoria. Después de eso, en 1960, Van Wyk y Grumbach describieron este síndrome como hipotiroidismo severo, pubertad precoz y ovarios multiquísticos [3].

El SVWG fue descrito en 1960 como una combinación de hipotiroidismo y pubertad precoz (con retraso de la edad ósea y quistes ováricos en las niñas). El fenotipo clínico incluye signos de hipotiroidismo severo y desarrollo puberal precoz isosexual incompleto (sin virilización), en ambos sexos [4].

El SVWG es una rara presentación de hipotiroidismo primario no tratado, siendo sus principales características clínicas la pubertad precoz (periférica, incompleta), la galactorrea y las lesiones ováricas quísticas. La pubertad precoz se debe a los altos niveles de TSH que causa la estimulación de los receptores de la FSH. La hiperplasia pituitaria también se ve frecuentemente en el síndrome [6].

La pubertad precoz en el SVWG presenta características únicas de retraso en la edad ósea y baja estatura, que difiere de otras causas de pubertad precoz, en las cuales la aceleración del crecimiento es característica, ya que las hormonas tiroideas causan la maduración ósea directamente a través de la T3 e indirectamente a través de genes de regulación de la hormona del crecimiento. Por otro lado, el hipotiroidismo primario de larga duración conduce a la hiperplasia tirotrófica que causa el agrandamiento pituitario [6].

La patogénesis de síndrome se explica por un complejo mecanismo de interacciones estrechas entre las hormonas hipotalámicas e hipofisarias, con acciones superpuestas a nivel del receptor. La deficiencia de hormonas tiroideas induce la secreción excesiva de TSH hipofisaria por un mecanismo de

retroalimentación negativo y los altos niveles de TSH resultantes actúan como un agonista similar a la FSH en los receptores de FSH en las gónadas, ya que la TSH y la FSH comparten una similitud en sus subunidades alfa [4].

La pubertad precoz es la aparición de características sexuales secundarias que comienzan antes de los 8 años en las niñas. La pubertad precoz periférica isosexual puede ocurrir en asociación con el hipotiroidismo primario de larga duración, constituyendo el SVWG. El nivel elevado de TSH en el hipotiroidismo actúa a través de los efectos de FSH, causando estimulación ovárica (pubertad precoz periférica isosexual y quistes ováricos) [2].

La causa más común de pubertad precoz periférica isosexual en las niñas es la presencia de quistes foliculares funcionales que secretan estrógenos, lo que conduce al desarrollo prematuro de las mamas. El sangrado vaginal puede ocurrir cuando estos quistes degeneran. A diferencia de la pubertad precoz central (verdadera), no hay desarrollo de vello púbico o axilar en niñas con pubertad precoz periférica [2].

La pubertad retrasada es una manifestación común del hipotiroidismo no tratado; sin embargo, la pubertad precoz periférica puede ocurrir en las niñas con cuadros graves no tratados a largo plazo. La TSH persistentemente alta reacciona de forma cruzada con el receptor de la FSH, lo que lleva a la estimulación ovárica [2].

Los niveles extremadamente elevados de TSH activan los receptores de FSH, provocando hiperestimulación ovárica. La hiperestimulación ovárica resultante hace que los ovarios se agranden y produzcan altos niveles de estrógenos, causando el agrandamiento de las mamas, la menarquia precoz y los ovarios multiquísticos agrandados, en ausencia de desarrollo del vello púbico y axilar [5].

Las pacientes con SVWG pueden presentar una disminución del crecimiento lineal y retraso de la edad ósea, que son datos importantes para investigar una causa subyacente de ambas manifestaciones, como el SVWG [2].

El mayor volumen de la silla turca no es infrecuente. Es resultado de la pérdida de la retroalimentación inhibidora de la tiroxina y la posterior sobreproducción de TRH. Se ha reportado hiperplasia hipofisaria en pacientes con hipotiroidismo primario no tratado a largo plazo [5].

La unión de la TSH al receptor ovárico de FSH puede regular el exceso de TSH que se encuentra en el hipotiroidismo primario. Por lo tanto, los niveles elevados de TSH activan el receptor FSH, aumentando el tamaño de las gónadas y la esteroidogénesis. El aumento de la producción de estrógenos en las mujeres provoca quistes ováricos, así como el crecimiento de las mamas y el sangrado vaginal sin el crecimiento del vello púbico y axilar [7].

Por otro lado, la disminución en los niveles de hormonas tiroideas puede provocar hiperplasia de las células tirotrópicas, hipertrofia pituitaria y compresión del tallo hipofisario e hiperprolactinemia, asociada con el menor tono inhibidor. La pubertad precoz es el resultado de la supresión selectiva de la LH por hiperprolactinemia y el aumento de la producción de FSH [7].

Generalmente el hipotiroidismo está relacionado con la pubertad tardía, pero en el SVWG, se manifiesta con pubertad precoz. Por otro lado, la edad ósea normalmente avanza en la pubertad precoz, pero se retrasa en el síndrome. Finalmente, la hipertricosis es frecuente en el SVWG, a diferencia del hipotiroidismo, en el cual es menor el crecimiento del cabello. Por todo lo anterior, el SVWG es el "síndrome de las paradojas" [7].

La condición tiroidea más frecuente que afecta a los niños es el hipotiroidismo autoinmune, constituyendo la tiroiditis de Hashimoto la causa principal. Se cree que su incidencia en jóvenes, particularmente en mujeres, es del 1% a 2% [7].

Los niños que tienen hipotiroidismo generalmente muestran signos de crecimiento disminuido y retraso en el desarrollo; sin embargo, aunque rara vez, pueden mostrar signos de pubertad precoz. Las ni-

ñas afectadas pueden experimentar un inicio precoz de la menstruación, que puede ocurrir con o sin el desarrollo de las mamas [7].

La tiroiditis autoinmune es la enfermedad tiroidea infantil más común, existiendo dos tipos: bociosa (tiroiditis de Hashimoto) y no bociosa (tiroiditis atrófica). Es más frecuente en niñas, pudiendo coexistir con otros trastornos autoinmunes específicos de diversos órganos y trastornos cromosómicos (síndromes de Down, de Turner y de Klinefelter) [4].

La presentación clínica de la tiroiditis autoinmune es insidiosa; los síntomas y signos son heterogéneos. En los niños con cuadros graves o de larga duración, la disminución del crecimiento y el retraso en el desarrollo de la pubertad, son las características más informativas. El hipotiroidismo primario severo rara vez se asocia con pubertad precoz, como se observa en el SVWG [4].

Alrededor del 11 % de los pacientes con SVWG tienen síndrome de Down. Las personas que viven con síndrome de Down deben someterse a pruebas de detección de trastornos tiroideos anualmente. Aproximadamente el 50 % desarrollará algún tipo de disfunción tiroidea durante su vida (hipotiroidismo 39%, hipotiroidismo congénito 7% e hipertiroidismo 3%) [1].

El SVWG es un ejemplo de las posibles consecuencias de la falta de pesquisa de hipotiroidismo en pacientes con psoriasis. Aunque es rara, esta asociación puede tener repercusiones significativas en el crecimiento, la pubertad y la calidad de vida de las niñas afectadas. Las citocinas proinflamatorias excesivas en la psoriasis podrían alterar el equilibrio de las hormonas tiroideas, contribuyendo al desarrollo del hipotiroidismo [8].

En los exámenes de laboratorio, en el SVWG se evidencian niveles muy bajos de tiroxina libre y valores muy altos de TSH, estradiol y prolactina. Los altos niveles de prolactina producen supresión de la LH, aumentan la sensibilidad ovárica a las gonadotropinas circulantes y aceleran la maduración folicular [3].

Es importante hacer el diagnóstico diferencial con otras patologías como el síndrome de McCune Albright; este síndrome puede tener síntomas similares, a excepción de las manchas hiperpigmentadas congénitas, la fibrodisplasia poliostótica y, muy importante, generalmente se presenta con edad ósea acelerada. Los pacientes con síndrome de McCune Albright no responden al tratamiento con levotiroxina sódica [3].

Respecto al tratamiento, el descenso de la TSH elevada, FSH y estradiol (después de la normalización de la TSH) con la terapia hormonal con levotiroxina, puede revertir los cambios puberales. También se ha reportado la resolución de los cambios quísticos en los ovarios después del inicio del tratamiento con levotiroxina. El tiempo que demoran estos cambios en resolverse oscila entre una semana y seis meses [2].

En resumen, el hipotiroidismo primario de larga duración rara vez puede manifestarse como SVWG, caracterizado por menarquia precoz, telarquia, edad ósea retrasada y ovarios multiquísticos, junto con hipotiroidismo de larga duración. La reversión al estado prepuberal se observa después del tratamiento apropiado con levotiroxina [9].

Los síntomas se resuelven rápidamente con el reemplazo de tiroxina, evitando complicaciones de los ovarios agrandados, como la torsión y por consiguiente, una cirugía ovárica innecesaria y potencialmente devastadora. El diagnóstico y el tratamiento tempranos del SVWG también permiten un desarrollo puberal adecuado y el crecimiento de recuperación, aunque la talla final se encuentre comprometida [10].

Referencias bibliográficas:

1) Arellano A, Hernandez A, Delgado E, Catalan M. Van Wyk-Grumbach Syndrome and Gonadectomy. Children. 2024; 11: 831.

2) Baioumi A, Kolenova A, Avatapalle H. An unusual cause of bleeding in primary hypothyroidism. Clin Pediatr Endocrinol. 2024; 33(2):71-75.

3) Fernandez S, Perez M, Prado A. Precocious Puberty in Hypothyroidism: Mini-Review of Van Wyk-Grumbach Syndrome. J Endocr Soc. 2023; 7(12):135.

4) Nicolescu C, Bazus L, Stephan J. Severe Acquired Hypothyroidism and Van Wyk-Grumbach Syndrome in Two Children. Case Rep Pediatr. 2024; 2024:8919177.

5) Elouali A, Ouerradi N, Benhaddou H, Kamaoui I, Rkain M, Babakhouya A. Van Wyk-Grumbach syndrome. Int J Surg Case Rep. 2024; 114:109097.

6) Sherwani P, Nandolia K, Joshi K, Lourembam R. Imaging in Van Wyk-Grumbach syndrome: An uncommon presentation of hypothyroidism. S Afr J Rad. 2023; 27(1):2572.

7) Rathod S, Jajoo S, Shanoo A, Dande A, Kaplish D. Solving the Dilemma: Van Wyk-Grumbach Syndrome. Cureus. 2024; 16(5):61382.

8) Marzouk A, Mezzi R, Zelfani S, Jelaila N, Ayeb S, Bouaziz A. Pediatric Psoriasis Associated with Van Wyk Grumbach Syndrome: A case report. Tunis Med. 2023; 101(10):780-782.

9) Waddankeri S, Waddankeri M, Waddankeri S, Arora K. The Clinical Septet of Van Wyk-Grumbach Syndrome. touchREV Endocrinol. 2023; 19(1):98-102.

10) Kusuma S, Ayyavoo A, Hebbal V, Kalenahalli K, Muruda S, Palany R. Van Wyk Grumbach Syndrome and Ovarian Hyperstimulation in Juvenile Primary Hypothyroidism. J Endocr Soc. 2023; 7(6):42.