CASO CLÍNICO

Tormenta tiroidea inducida por influenza

Influenza-induced thyroid storm

Dr. Juan Pablo Hayes Dorado[(1)], Dr. Carlos Alberto Paz Román[(1)], Dr. Ricardo Javier Aranibar Cespedes[(1)], Dr. Felipe Alfredo Arroyo Bustillos[(1)], Dr. Freddy Edmar Antonio Lopez Acha[(1)], Dra. Ruddy Nelsy Rodriguez Vaca[(1)], Dra. Carolina Saucedo Gumucio[(1)], Dra. Ivana Chiri Porcel[(1)], Dr. Lidmar Esteban Padilla Vargas[(1)].

Resumen:

La tormenta tiroidea es una afección poco frecuente y potencialmente mortal que generalmente es precipitada por la enfermedad de Graves en niños y adolescentes.

Cualquier infección puede desencadenar una tormenta tiroidea, cuyas características clínicas incluyen fiebre, deshidratación, taquicardia o taquiarritmias, insuficiencia cardíaca, dificultad respiratoria, dolor abdominal, delirio y en ocasiones, convulsiones.

Describimos el caso de una adolescente de 12 años de edad, sexo femenino, atendida por presentar fiebre, tos, taquipnea, agitación y somnolencia; en otro centro hospitalario, se diagnosticó influenza tipo A (diagnóstico molecular). Examen físico: fiebre, taquicardia, bocio difuso y exoftalmos; el laboratorio reveló hipertiroidismo: T4 y T3 libres elevadas, TSH baja y anticuerpos TRAb (contra el receptor de TSH) elevados. Electrocardiograma: Taquicardia sinusal. Ecografía tiroidea: Bocio difuso, con aumento de la vascularización. Ecocardiograma: Baja fracción de eyección del ventrículo izquierdo (40%). Tratamiento instaurado: Metimazol, atenolol, solución de Lugol e hidrocortisona. La evolución fue favorable.

La tormenta tiroidea asociada a la infección por influenza, es poco frecuente pero potencialmente fatal, en los pacientes con hipertiroidismo. El reconocimiento y el tratamiento oportunos de la afección, así como del probable compromiso de la vías respiratorias, son esenciales para reducir la morbilidad y la mortalidad.

Palabras clave:

Rev Soc Bol Ped 2023; 61 (3): 150-4: Tormenta tiroidea, influenza, hipertiroidismo.

Abstract:

Thyroid storm is a rare, life-threatening condition that is usually precipitated by Graves' disease in children and adolescents.

Any infection can trigger a thyroid storm, the clinical features of which include fever, dehydration, tachycardia or tachyarrhythmias, heart failure, respiratory distress, abdominal pain, delirium, and sometimes seizures.

We describe the case of a 12-year-old female adolescent who was treated for fever, cough, tachypnea, agitation and drowsiness. In another hospital center, influenza type A was diagnosed (molecular diagnosis). Physical examination: fever, tachycardia, diffuse goiter and exophthalmos. The laboratory revealed hyperthyroidism: elevated free T4 and T3, low TSH, and elevated TRAb (anti-TSH receptor) antibodies. Electrocardiogram: Sinus tachycardia. Thyroid ultrasound: Diffuse goiter, with increased vascularization. Echocardiogram: Low left ventricular ejection fraction (40%). Treatment established: Methimazole, atenolol, Lugol's solution and hydrocortisone. The evolution was favorable.

Thyroid storm associated with influenza infection is rare but potentially fatal in patients with hyperthyroidism. Prompt recognition and treatment of the condition, as well as probable airway compromise, are essential to reduce morbidity and mortality.

Keywords:

Rev Soc Bol Ped 2023; 61 (3): 150-4: Thyroid storm, influenza, hyperthyroidism.

(1) Centro de Especialidades Pediátricas "Globalpediatrics". Santa Cruz de la Sierra.

Conflicto de intereses: Los autores indican que el presente trabajo no tiene conflicto de intereses.
Artículo aceptado el 07/08/23.

Introducción:

La tormenta tiroidea es una manifestación poco frecuente pero grave de hipertiroidismo y una emergencia endocrina, ya que puede ser mortal si no se reconoce. En pediatría, la literatura actual se limita a informes de casos y series de casos. El conocimiento actual se extrapola a partir de los datos en adultos [1].

La tormenta tiroidea, manifestación grave de la enfermedad de Graves, puede conducir a una falla multiorgánica, con una alta tasa de mortalidad si no es detectada a tiempo [2].

La enfermedad de Graves constituye la afección subyacente más común y los procesos infecciosos, los factores precipitantes más frecuentes [1].

Es importante la identificación rápida y el manejo agresivo de la tormenta tiroidea; es poco frecuente, pero constituye una emergencia clínica; la afección puede iniciarse por numerosas causas y suele caracterizarse por taquicardia, hipertermia, deterioro del estado mental y agitación severa [3].

Se han reportado como las manifestaciones clínicas más frecuentes: taquicardia sinusal (86,7%), fiebre (64%), alteración del estado mental (46%) y diarrea (31%). La tormenta tiroidea tiene una presentación heterogénea, con afectación multisistémica [1].

El diagnóstico no es sencillo en pacientes con enfermedad de Graves no diagnosticada aún, ya que la tormenta tiroidea puede semejar sepsis, golpe de calor, infección gastrointestinal o convulsión febril [2].

Los criterios diagnósticos han sido validados en adultos para casos sospechosos de tormenta tiroidea; sin embargo, estos criterios no han sido validados en niños, lo que dificulta el diagnóstico precoz [4].

La tormenta tiroidea se diagnostica clínicamente después de confirmar la presencia de hipertiroidismo mediante las pruebas de función tiroidea. Aunque no es específico en pediatría, un puntaje de Burch-Wartofsky mayor o igual a 45 requiere terapia urgente para bloquear la síntesis de nueva hormona tiroidea y conseguir un alivio sintomático [2].

Sin tratamiento, la mortalidad de la tormenta tiroidea oscila entre el 80 y el 100%; sin embargo, con el manejo adecuado y oportuno, la mortalidad desciende al 10%. El shock cardiogénico precoz y la disfunción orgánica múltiple afectan notablemente el pronóstico [3].

El manejo de los pacientes debe realizarse en una unidad de cuidados intensivos pediátricos, con un enfoque de tratamiento multimodal, que incluya fármacos antitiroideos, yoduro inorgánico, corticosteroides y beta bloqueantes. Los fármacos antitiroideos y el yoduro bloquean la síntesis y secreción de hormonas tiroideas, mientras que los glucocorticoides inhiben la conversión periférica de T4 a la metabólicamente activa T3. Los beta bloqueantes son esenciales para controlar las acciones periféricas de las hormonas tiroideas y la taquicardia. A pesar del uso histórico en el tratamiento de la tormenta tiroidea, de propanolol, beta bloqueante no selectivo, se debe tener precaución cuando es un riesgo la hipoglucemia, ya que el fármaco afecta la homeostasis normal de la glucosa, inhibiendo la glucogenólisis mediada por beta adrenérgicos y la gluconeogénesis [2].

Caso clínico:

Describimos el caso de una adolescente de 12 años de edad, sexo femenino, atendida por presentar fiebre, tos, taquipnea, agitación y somnolencia. Dos días antes, en otro centro hospitalario, se diagnosticó influenza tipo A (diagnóstico molecular). Examen físico: fiebre (39º C), taquicardia (136 latidos/min.), presión arterial 120/70 mmHg, frecuencia respiratoria de 14 respiraciones/min., piel húmeda y caliente, bocio difuso y exoftalmos; el resto del examen físico, sin alteración; saturación de oxígeno de 96%. Laboratorio: Leucocitosis (16.300/uL), elevación de ALT (49 U/L) y AST (71 U/L), hiperglucemia (123 mg/dL) e hiponatremia (130 mEq/L); los estudios tiroideos revelaron hipertiroidismo: T4 libre elevada, 5,04 ng/dL (normal, 0,9-1,4); T3 libre elevada, 26,41 pg/mL (normal, 2,6-4,37); TSH

baja, <0,001 uUI/mL (normal, 0,3-5,0); anticuerpos TRAb (contra el receptor de TSH) elevados, 27,4 UI/L (normal, ≤2). Electrocardiograma: Taquicardia sinusal. Ecografía tiroidea: Bocio difuso, con aumento de la vascularización (figura 1). Ecocardiograma: Baja fracción de eyección del ventrículo izquierdo (40%). Tratamiento instaurado: Metimazol (1 mg/kg/día) y atenolol (1 mg/kg/día); por 48 horas se administró solución de Lugol al 15% (0,6 mg/kg/día) e hidrocortisona (5 mg/kg/día). La evolución fue favorable (tabla 1).

Ecografía tiroidea: Bocio difuso, con aumento de la vascularización.

Figura 1: Ecografía tiroidea

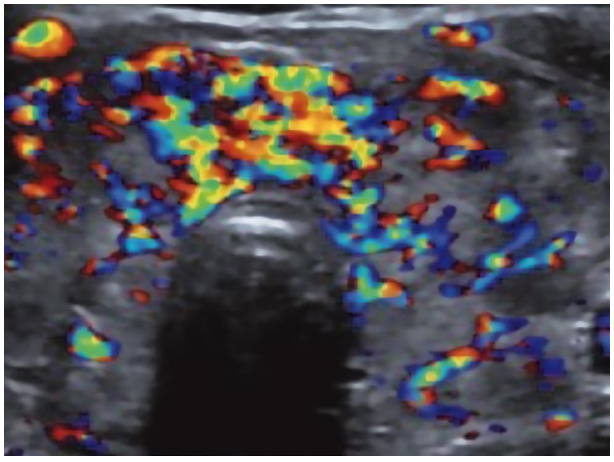

Discusión:

La incidencia de tormenta tiroidea es baja ya que se han notificado solamente casos y series de casos en la literatura, en escolares y adolescentes (mediana de edad de 11,25 años) [2].

La tormenta tiroidea es una afección poco frecuente y potencialmente mortal que generalmente es precipitada por la enfermedad de Graves en niños y adolescentes. La tasa de mortalidad es del 10% aproximadamente, siendo las causas más comunes de muerte, la disfunción orgánica múltiple y la insuficiencia cardíaca congestiva [4].

La tormenta tiroidea es más común en mujeres, con una proporción hombre-mujer de 1:3. Se han notificado casos esporádicos en el grupo pediátrico; la mayoría de los pacientes son adultos, siendo poco frecuentes en pediatría [5].

Las infecciones representan los desencadenantes más comunes de tormenta tiroidea en pacientes con tirotoxicosis; otras causas incluyen: hipoglucemia, cetoacidosis diabética, embolia pulmonar, ingestión de medio de contraste yodado, sobredosis de hormona tiroidea, retirada de medicamentos antitiroideos, cirugía, accidentes vasculares, estrés, traumatismo e infarto de miocardio [3].

El mecanismo de la tormenta tiroidea inducida por influenza no se ha dilucidado completamente; una posible explicación es la afectación directa de la glándula tiroides (tiroiditis supurativa) con la infección aguda o subaguda; otra explicación es que el estrés de las infecciones sistémicas, como la afectación respiratoria, puede precipitar la tormenta tiroidea [3].

Cualquier infección puede desencadenar una tormenta tiroidea, incluyendo la infección por SARS-CoV2 debido a su propensión a causar disfunción orgánica múltiple [6].

Las manifestaciones más frecuentes de la tormenta tiroidea son las manifestaciones hipertiroideas preexistentes, pero más intensas; también pueden observarse síntomas gastrointestinales y disfunción orgánica múltiple [5].

Las características clínicas comunes de la tormenta tiroidea incluyen fiebre alta, deshidratación, taqui-

Tabla 1: Evolución del perfil tiroideo

Lab. (rango normal)	Diagnóstico	Trat. (1 sem.)	Trat. (1 mes)	Trat. (2 meses)
TSH (03,-5,0 uUI/mL)	< 0,001	0,01	0,3	1,8
T4 L (0,9-1,4 ng/dL)	5,04	1,9	1,25	1,1
T3 L (2,6-4,37 pg/mL)	26,41	6,2	1,25	3,2

cardia o taquiarritmias, insuficiencia cardíaca, dificultad respiratoria, dolor abdominal, delirio y en ocasiones, convulsiones [2].

La tormenta tiroidea carece de criterios diagnósticos uniformes; el diagnóstico se basa principalmente en las manifestaciones clínicas. El score de Burch-Wartofsky es utilizado ampliamente para el diagnóstico clínico de la tormenta tiroidea en adultos; sin embargo, al ser altamente sensible, tiene una tasa elevada de falsos positivos. En pediatría no existe un criterio de puntuación uniforme, pero el score aplicado en adultos pueden proporcionar un valor de referencia y evaluación para el diagnóstico y tratamiento de la tormenta tiroidea en niños [5].

Los principios del tratamiento de la tormenta tiroidea incluyen la terapia del factor precipitante, el bloqueo de la liberación de hormona tiroidea presintetizada, la disminución de la síntesis de hormonas tiroideas, la reducción de la circulación enterohepática de la hormona tiroidea, disminuyendo así los efectos periféricos y las complicaciones cardiovasculares [4].

El tratamiento de la tormenta tiroidea consiste en combinar diversos fármacos: tionamidas (metimazol o propiltiouracilo), yoduros inorgánicos, corticosteroides, beta bloqueantes y antipiréticos, para disminuir las manifestaciones de la tormenta en los diversos sistemas del organismo. El esquema terapéutico debe ser individualizado para cada paciente.

Cuando un niño se presenta clínicamente con fiebre alta, sudoración, irritabilidad, taquicardia, con o sin diarrea, vómitos e insuficiencia cardíaca, debe considerarse el diagnóstico de tormenta tiroidea y aplicarse las medidas integrales de rescate, el uso de fármacos antitiroideos, beta bloqueantes y glucocorticoides, para reducir la mortalidad. El pediatra clínico debe identificar la tormenta tiroidea precozmente y tratarla oportunamente [5].

Las guías de la Asociación Americana de Tiroides prefieren el medicamento antitiroideo propiltiouracilo sobre el tiamazol, al considerar que el propiltiouracilo bloquea la nueva síntesis de hormona tiroidea y evita la conversión de T4 en T3, biológicamente más activa.

La adición de una solución saturada de yoduro de potasio previene la síntesis de nuevas hormonas tiroideas, mientras que la hidrocortisona reduce la conversión de T4 en T3, además de proteger contra la insuficiencia adrenal relativa. Los beta bloqueantes se recomiendan para el tratamiento de la taquicardia durante la tormenta tiroidea [2].

El reconocimiento temprano de los síntomas de la tormenta tiroidea, el diagnóstico precoz y el tratamiento oportuno son las principales medidas para mejorar el pronóstico [5].

La tormenta tiroidea asociada a la infección por influenza, es poco frecuente pero potencialmente fatal, en los pacientes con hipertiroidismo. El reconocimiento y el tratamiento oportunos de la afección, así como del probable compromiso de la vías respiratorias, son esenciales para reducir la morbilidad y la mortalidad [3].

La paciente presentada enfatiza la importancia del examen físico del cuello, incluyendo la palpación de la glándula tiroidea; en pacientes con síntomas de dificultad respiratoria e inestabilidad cardiovascular, la tirotoxicosis debe ser parte del diagnóstico diferencial [4].

Referencias bibliográficas:

1) Abisad D, Glenn E, Ballesteros A, Alarcon G, Diaz A, Pagan P. Thyroid storm in pediatrics: a systematic review. J Pediatr Endocrinol Metab 2022; 36 (3): 225-233.

2) Aoki Y, Hanaki R, Toyoda H, Emori K, Miyahara M. Thyroid storm in a three-year-old girl presenting with febrile status epilepticus and hypoglycemia. Front Pediatr 2023; 11: 1213040.

3) Higaki T, Tsukahara K, Obara T, Nojima T. Pediatric airway compromise due to thyroid storm associated with influenza A infection. Respir Med Case Rep 2020; 31: 101182.

4) Rushing M, Rebolledo M, Lahoti A, Alemzadeh R. Acute febrile illness in a teenage female with history of Graves' disease. Oxf Med Case Reports 2023; 2023 (5): omad050.

5) Li X, Chen J, Li Z. PICU treatment of 3 cases of pediatric thyroid storm. Medicine (Baltimore) 2023; 102 (14): e33447.

6) Das B, Shakti D, Akam J, Obi O, Weiland M, Moskowitz W. SARS-CoV-2 infection induced thyroid storm and heart failure in an adolescent girl. Cardiol Young 2022; 32 (6): 988-992.