CASO CLÍNICO

Tiroiditis silente e infección por SARS-CoV-2

Silent thyroiditis and SARS-CoV-2 infection

Dr. Juan Pablo Hayes Dorado[(1)], Dr. Gerben Justiniano Vargas[(1)], Dr. Marco Antonio Rossell López[(1)], Dr. Gerardo Mauricio Vaca Torruella[(1)], Dr. Angel Vladimir Perez Miranda[(1)], Dr. Mario Montaño Mariscal[(1)].

Resumen:

La tiroiditis silente o indolora es un tipo de tiroiditis autoinmune caracterizada por signos y síntomas de tirotoxicosis, sin dolor a nivel cervical y bajos niveles de absorción de yodo radioactivo.

Describimos el caso de una paciente de 14 años de edad con intolerancia al calor, ansiedad y palpitaciones; como antecedente, tres semanas antes presentó neumonía por SARS-CoV-2 (COVID-19). Exámenes de laboratorio: TSH suprimida, T4 libre elevada, anticuerpos antitiroideos negativos. En la ecografía tiroidea se observaron cambios parenquimatosos compatibles con un proceso inflamatorio y flujo sanguíneo disminuido, sin nódulos tiroideos. También se evidenció la ausencia de absorción de yodo radiactivo. Con el diagnóstico de tiroiditis silente, no se indicó tratamiento farmacológico; a las dos semanas de evolución, se evidenció eutiroidismo. El perfil tiroideo se mantuvo normal en los controles del primer y tercer mes de seguimiento; en la ecografía tiroidea no se observaron alteraciones.

Las manifestaciones extrapulmonares de la infección por SARS-CoV-2 pueden incluir formas endocrinas que involucran trastornos pancreáticos, pituitarios, gonadales y tiroideos. Mientras que el diagnóstico de hipertiroidismo autoinmune o enfermedad de Graves es raro, la literatura informa una frecuencia más o menos significativa de tiroiditis subaguda o crónica en pacientes con COVID-19.

Palabras clave:

Palabras clave: Rev Soc Bol Ped 2024; 62 (2): 73-7: Tiroiditis silente, infección por SARS-CoV-2, tirotoxicosis.

Abstract:

Silent or painless thyroiditis is a type of autoimmune thyroiditis characterized by signs and symptoms of thyrotoxicosis, no cervical pain, and low levels of radioactive iodine absorption.

We describe the case of a 14-year-old patient with heat intolerance, anxiety and palpitations; As a background, three weeks before she presented with SARS-CoV-2 pneumonia (COVID-19). Laboratory tests: suppressed TSH, elevated free T4, negative antithyroid antibodies. The thyroid ultrasound showed parenchymal changes compatible with an inflammatory process and decreased blood flow, without thyroid nodules. The absence of radioactive iodine absorption was also evident. With the diagnosis of silent thyroiditis, no pharmacological treatment was indicated; Two weeks later, euthyroidism was evident. The thyroid profile remained normal in the controls of the first and third months of follow-up; No alterations were observed in the thyroid ultrasound.

Extrapulmonary manifestations of SARS-CoV-2 infection may include endocrine forms involving pancreatic, pituitary, gonadal, and thyroid disorders. While the diagnosis of autoimmune hyperthyroidism or Graves' disease is rare, the literature reports a more or less significant frequency of subacute or chronic thyroiditis in patients with COVID-19.

Keywords:

Rev Soc Bol Ped 2024; 62 (2): 73-7: Silent thyroiditis, SARS-CoV-2 infection, thyrotoxicosis.

(1) Servicio de Pediatría. Hospital Santa Cruz. Caja Petrolera de Salud. Santa Cruz de la Sierra.

Conflicto de intereses: Los autores indican que el presente trabajo no tiene conflicto de intereses.
Artículo aceptado el 29/04/24.

Introducción:

La tiroiditis silente o indolora es un tipo de tiroiditis autoinmune caracterizada por signos y síntomas de tirotoxicosis, causados por la destrucción de la glándula tiroides, por un proceso inflamatorio; sus principales características son los signos clínicos de tirotoxicosis (especialmente palpitaciones, insomnio y pérdida de peso), sin dolor a nivel cervical, marcadores séricos normales de inflamación y bajos niveles de absorción de yodo radiactivo, que confirman la destrucción de la glándula tiroides. Los anticuerpos anti peroxidasa tiroidea (anti TPO) y anti tiroglobulina (anti Tg) pueden ser positivos. Generalmente los pacientes no requieren tratamiento farmacológico. En ocasiones desarrollan hipotiroidismo después de algunas semanas [1].

El mimetismo molecular podría explicar la autoinmunidad; las similitudes entre los péptidos de los patógenos infecciosos y las proteínas del huésped explicarían el desarrollo de autoanticuerpos en sujetos infectados. Las estructuras antigénicas de los patógenos provocarían una respuesta inmune; las respuestas de anticuerpos específicas contra el patógeno interactuarían con las estructuras del huésped[1].

Caso clínico:

Describimos el caso de una paciente de sexo femenino, 14 años de edad, que acudió a consulta refiriendo intolerancia al calor, ansiedad y palpitaciones. Como antecedente, tres semanas antes presentó neumonía por SARS-CoV-2 (COVID-19). Al examen físico, no se evidenciaba bocio ni dolor a nivel cervical.

Hallazgos relevantes de los exámenes complementarios:

TSH suprimida, con valor de 0,001 (normal 0,4-4,5 µUI/mL) y T4 libre elevada, con una cifra de 2,01 (normal 0,7-1,4 ng/dL).

Anticuerpos negativos: anti receptor de TSH (TRAb), anti peroxidasa tiroidea (anti TPO) 2,9 UI/mL (ref. < 5,40 UI/mL) y anti tiroglobulina (anti Tg) 2,3 UI/mL (ref. < 4,10 UI/mL).

Ecografía tiroidea: Reportó cambios parenquimatosos compatibles con un proceso inflamatorio; glándula de volumen normal, con hipoecogenicidad leve, difusamente heterogénea (figura 1) y flujo sanguíneo disminuido al Doppler color, sin nódulos tiroideos (figura 2).

Figura 1.- Ecografía tiroidea: hipoecogenicidad leve, difusamente heterogénea.

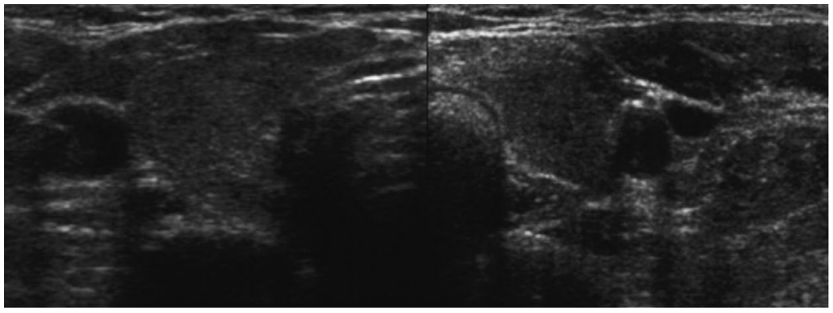

Figura 2.- Ecografía tiroidea Doppler color: flujo sanguíneo disminuido.

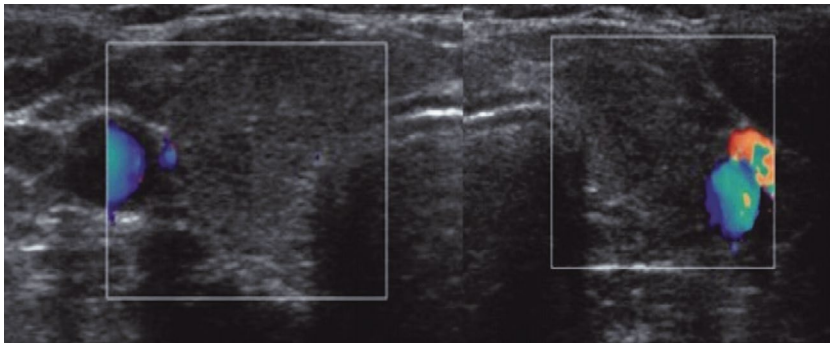

Medicina nuclear: ausencia de absorción de yodo radiactivo, a las 4 y 24 horas, compatible con tiroiditis silente (figura 3).

Figura 3.- Medicina nuclear: ausencia de la absorción de yodo radiactivo.



Con el diagnóstico de tiroiditis silente, no se indicó tratamiento farmacológico; a las dos semanas de evolución, se evidenció eutiroidismo (según los hallazgos clínicos - paciente asintomática - y de laboratorio - TSH con valor de 1,1 µUI/mL y T4 libre con una cifra de 1,3 ng/dL).

El perfil tiroideo (TSH, T4 libre y T3) se mantuvo normal en los controles del primer y tercer mes de seguimiento; en la ecografía tiroidea no se observaron alteraciones.

Discusión:

La tiroiditis silente o indolora es una tiroiditis autoinmune caracterizada por tirotoxicosis, frecuentemente seguida de hipotiroidismo transitorio y luego una recuperación completa a la función tiroidea normal[2].

Este tipo de tiroiditis es reconocido como un síndrome clínico que se manifiesta por un hipertiroidismo transitorio asociado con una disminución significativa de la absorción de yodo radiactivo, a menudo seguido de un período transitorio de hipotiroidismo y luego por una recuperación completa al eutiroidismo[3].

La tiroiditis silente se considera una variante de la tiroiditis autoinmune crónica o enfermedad de Hashimoto, que forma parte del espectro de la patología autoinmune con afectación tiroidea; un porcentaje significativo de pacientes con tiroiditis silente presenta anticuerpos anti TPO y anti Tg elevados[4].

Se han descrito casos de tiroiditis silente en el contexto de la infección por SARS-CoV-2[4].

La enfermedad por coronavirus 2019 (COVID-19) es un síndrome respiratorio agudo causado por el SARS-CoV-2, que puede alterar las funciones de varios órganos, ya que el virus, después de ingresar al aparato respiratorio, se une a los receptores de la enzima convertidora de angiotensina 2 (ACE2), presentes en varias células humanas, incluidas las del páncreas, la tiroides, los testículos, el ovario, las glándulas suprarrenales y la hipófisis[5].

La glándula tiroides puede verse afectada por el SARS-CoV-2 ya sea directamente (a través de la infección viral de las células diana) o indirectamente (a través de la regulación inmune alterada). La tiroiditis destructiva o inflamatoria es una forma de tiroiditis que puede estar asociada con el aumento de citoquinas pro-inflamatorias ("tormenta de citoquinas")[5].

El aumento de la producción de citoquinas pro-inflamatorias en la COVID-19 puede causar daño a varios órganos; los anticuerpos contra el SARS-CoV-2 reaccionan con varios tejidos humanos, incluida la tiroides; se ha evidenciado una similitud y homología entre la proteína de la espícula o spike, la nucleoproteína y otras proteínas del SARS-CoV-2 con diversos antígenos, incluyendo el mitocondrial M2, la actina F y la peroxidasa tiroidea (TPO). Esta reactividad inmunitaria cruzada puede precipitar el inicio de una enfermedad autoinmune y también

exacerbar la autoinmunidad en sujetos susceptibles[5].

La respuesta inmune contra los antígenos virales después de la infección puede reaccionar de forma cruzada con los antígenos del tejido humano que comparten secuencias homólogas con el virus, lo que resulta en una reactividad autoinmune, posiblemente seguida por una enfermedad autoinmune. El mimetismo molecular podría desempeñar un papel significativo en la fisiopatología de estas respuestas autoinmunes. Los anticuerpos contra el SARS-CoV-2 pueden promover una tiroiditis transitoria mediante una reacción cruzada con antígenos celulares (TPO) ubicados en la tiroides[3].

Varias proteínas del SARS-CoV-2 comparten una similitud genética (mimetismo molecular) con un heptapéptido humano, incluido en la secuencia peptídica de la peroxidasa tiroidea, por lo tanto, las proteínas del SARS-CoV-2 pueden reaccionar de forma cruzada con proteínas de la tiroides y causar enfermedades autoinmunes tiroideas (por reacciones de forma cruzada con antígenos tiroideos ubicados en las células foliculares de la glándula, causando daño mitocondrial y disfunciones tiroideas)[2].

El diagnóstico de tiroiditis silente se realiza por los hallazgos clínicos (característicos de tirotoxicosis, sin dolor a nivel cervical) y de laboratorio; por otro lado, con la disminución difusa o ausencia de la absorción de yodo radiactivo se descarta la enfermedad de Graves. Respecto a la histopatología, en la tiroiditis por SARS-CoV-2 se evidencia infiltración intersticial por linfocitos y destrucción de células foliculares[6].

Se han notificado pocos casos de tiroiditis indolora después una infección por SARS-CoV-2, la cual se caracterizada por tirotoxicosis causada por la destrucción inflamatoria de la glándula tiroides, sin dolor a nivel cervical, valores normales de marcadores séricos de inflamación y absorción disminuida o ausente de yodo radiactivo, que indica la destrucción de la glándula tiroides, confirmando el diagnóstico[1].

Los síntomas y signos generalmente aparecen después de 10 a 21 días de la infección viral, pudiendo permanecer asintomáticos algunos pacientes. Los anticuerpos anti TPO y anti Tg pueden ser positivos o negativos; los anticuerpos anti receptor de TSH (TRAb) se reportan negativos en los pacientes. En general, los pacientes no requieren tratamiento farmacológico. En pocos casos se ha evidenciado el desarrollo de hipotiroidismo[1].

La tiroiditis indolora o silente es una enfermedad poco frecuente que representa del 1 al 4% de todos los casos de tirotoxicosis. Puede presentarse en una forma clásica caracterizada en su fase inicial por síntomas y signos de tirotoxicosis, seguida de una fase de hipotiroidismo, en 40% de los pacientes, que puede durar entre 4 y 5 semanas; finalmente, en 90% de los casos ocurre la recuperación total[7].

Lo pacientes con niveles persistentemente elevados de anticuerpos antitiroideos tienen un riesgo elevado de desarrollar bocio y/o hipotiroidismo; se ha descrito en el 50% de los casos, bocio simétrico, que no mide más de 2 a 3 veces el tamaño normal de la glándula. En la mayoría de los pacientes, el diagnóstico se realiza en la fase tirotóxica, con niveles elevados de hormonas tiroideas y captación suprimida de yodo radiactivo, producto del daño de las células foliculares; pocos casos se diagnostican en la fase de hipotiroidismo[7].

Aunque el cuadro clínico puede ser similar al que se observa en la tiroiditis subaguda, en la tiroiditis silente el paciente no refiere dolor a nivel cervical, por lo que también se denomina tiroiditis indolora[7].

La Asociación Japonesa de Tiroides describe en sus guías clínicas los criterios para el diagnóstico de tiroiditis silente, los cuales incluyen[7]:

I) Criterios clínicos:

1.-Tirotoxicosis sin dolor en la glándula tiroides.

2.-Mejoría espontánea de la tirotoxicosis (usualmente en tres meses).

II) Criterios de laboratorio:

1.- Elevación de la tiroxina libre.

2.- Supresión de la TSH a menos de 0,1 UI/mL.

3.- Anticuerpos anti receptor de TSH (TRAb) negativos.

4.- Disminución de la captación de yodo radiactivo por la glándula tiroides.

La vigilancia a largo plazo es importante, ya que estos pacientes tienen el riesgo de presentar hipotiroidismo en los años siguientes a la presentación de la tiroiditis silente[7].

La tiroiditis autoinmune relacionada con la infección por SARS-CoV-2 puede manifestarse con tirotoxicosis (una condición clínica marcada por altos niveles séricos de hormonas tiroideas) que debe distinguirse del hipertiroidismo (aumento de la producción y secreción de hormonas tiroideas como resultado de la hiperfunción de la glándula tiroides), ya que los enfoques terapéuticos son diferentes[8].

Las técnicas de medicina nuclear, como la absorción de yodo radiactivo y la gammagrafía tiroidea tienen un papel crucial en el diagnóstico diferencial. La medición de anticuerpos antitiroideos (anti TPO y TRAb), así como la ecografía tiroidea, son métodos complementarios en la evaluación de estos trastornos tiroideos[8].

La infección por SARS-CoV-2 implica formas leves o paucisintomáticas en la mayoría de los pacientes, pero también disfunción multiorgánica (síndrome de dificultad respiratoria aguda, shock séptico, insuficiencia renal) en algunos casos. Las manifestaciones extrapulmonares pueden incluir formas endocrinas que involucran trastornos pancreáticos, pituitarios, gonadales y tiroideos. Mientras que el diagnóstico de hipertiroidismo autoinmune o enfermedad de Graves es raro, la literatura informa una frecuencia más o menos significativa de tiroiditis subaguda o crónica en pacientes con COVID-19[9].

La aparición de linfopenia en algunos casos de COVID-19 explica la falta de reacción celular y granulomatosa en la tiroides. La ausencia de infiltración por neutrófilos y linfocitos en los espacios interfoliculares tiroideos podría explicar la falta de tensión de la cápsula tiroidea y, en consecuencia, la naturaleza no dolorosa de la tiroiditis inflamatoria o "tiroiditis indolora o silente" en estos pacientes[9].

Referencias bibliográficas:

1) Şendur SN, Oğuz SH, Ünlütürk U. COVID-19 vaccination and thyroiditis. Best Pract Res Clin Endocrinol Metab 2023; 37 (4): 101759.

2) Caron P. Autoimmune and inflammatory thyroid diseases following vaccination with SARS-CoV-2 vaccines. Endocrine 2022; 78 (3): 406-417.

3) Capezzone M, Tosti M, Morabito E, Caldarelli G, Sagnella A, Cantara S. Silent thyroiditis following vaccination against COVID-19. J Endocrinol Invest 2022; 45 (5): 1079-1083.

4) Pujol A, Gómez L, Gallegos C, Nicolau J, Sanchís P, González M. Thyroid as a target of adjuvant autoimmunity/inflammatory syndrome due to mRNA-based SARS-CoV.2 vaccination. J Endocrinol Invest 2022; 45 (4): 875-882.

5) Tutal E, Ozaras R, Leblebicioglu H. Systematic review of COVID-19 and autoimmune thyroiditis. Travel Med Infect Dis 2022; 47: 102314.

6) Quaytman J, Gollamudi U, Bass N, Suresh S. Reactive arthritis and silent thyroiditis following SARS-CoV-2 infection. Clin Case Rep 2022; 10 (2): e05430.

7) Franco J, Gómez E. Tiroiditis silenciosa recurrente. Rev Endo Nutric 2011; 19: 123-127.

8) Petranović P, Görges R, Giovanella L. Autoimmune Thyroid Diseases. Semin Nucl Med 2024; 54 (2): 219-236.

9) Caron P. Thyroiditis and SARS-CoV-2 pandemic. Endocrine 2021; 72 (2): 326-331.