ACTUALIZACIÓN

Manejo multidisciplinario del síndrome de Turner

Multidisciplinary management of Turner syndrome

Dr. Juan Pablo Hayes Dorado[1].

Resumen:

El síndrome de Turner resulta de la pérdida completa o parcial del segundo cromosoma X en mujeres; el síndrome se asocia casi siempre a talla baja e insuficiencia ovárica; otros hallazgos incluyen anormalidades esqueléticas, linfedema, cuello alado y defectos cardíacos congénitos. El tratamiento con hormona de crecimiento durante el período pediátrico está recomendado para aumentar la talla final de las pacientes; la inducción puberal se consigue con dosis bajas de estrógenos, continuando con terapia de reemplazo hormonal, al combinar estrógenos y progesterona / progestágenos, por la insuficiencia ovárica prematura. Es importante considerar que el síndrome de Turner aumenta el riesgo de malformaciones congénitas y condiciones comórbidas (cardíacas, vasculares, renales, óseas, metabólicas, endocrinas, autoinmunes, hepáticas, gastrointestinales, otorrinolaringológicas y psicológicas).

Palabras clave:

Rev Soc Bol Ped 2023; 61 (1): 40-50: Síndrome de Turner, talla baja, insuficiencia ovárica.

Abstract:

Turner syndrome results from complete or partial loss of the second X chromosome in females; the syndrome is almost always associated with short stature and ovarian failure; other findings include skeletal abnormalities, lymphedema, webbed neck, and congenital heart defects. Growth hormone treatment during the pediatric period is recommended to increase the final height of patients; pubertal induction is achieved with low doses of estrogens, continuing hormone replacement therapy, combining estrogens and progesterone/progestogens, for premature ovarian failure. It is important to consider that Turner syndrome increases the risk of congenital malformations and comorbid conditions (cardiac, vascular, renal, bone, metabolic, endocrine, autoimmune, hepatic, gastrointestinal, otolaryngological, and psychological).

Keywords:

Rev Soc Bol Ped 2023; 61 (1): 40-50: Turner syndrome, short stature, ovarian failure.

Introducción:

El síndrome de Turner resulta de la pérdida completa o parcial del segundo cromosoma X en mujeres. Henry Turner describió los hallazgos físicos del síndrome en 1938. La patogenicidad de la monosomía del cromosoma X se identificó en 1959. La monosomía está presente en el 45% de los casos, mientras que el resto de las pacientes presentan otras anormalidades estructurales [1].

Epidemiología:

La prevalencia del síndrome es de 1/2.000 - 1/2.500 nacidos vivos de sexo femenino. La prevalencia real es desconocida ya que muchas pacientes con fenotipo leve permanecen sin diagnóstico o son diagnosticadas en la edad adulta [1].

(1) Pediatra endocrinólogo. Hospital Santa Cruz. Caja Petrolera de Salud. Santa Cruz de la Sierra.

Conflicto de intereses: El autor indica que el presente trabajo no tiene conflicto de intereses.
Artículo aceptado el 30/11/22.

Etiología:

El síndrome de Turner es causado por la delección de uno de los cromosomas X o ser un cromosoma no funcional, en las mujeres. Aproximadamente el 50% de la población con síndrome de Turner tiene monosomía X (45, X0); la otra mitad presenta mosaicismo (45, X con mosaicismo) [1].

Diversas anomalías en el cromosoma X causan que éste sea no funcional: Isocromosoma Xq (dos copias del brazo largo del cromosoma), cromosoma en anillo (rupturas terminales en ambos brazos del cromosoma), delección Xp o Xq. Algunas pacientes con síndrome de Turner pueden tener mosaicismo, con cromosoma Y [2].

Mecanismo patogénico:

La morfogénesis comprende una serie de eventos que incluyen la división celular, la producción de precursores migratorios, la diferenciación y muerte celular programada, además de su integración en órganos y sistemas. La frecuencia de los ciclos celulares y el número de células que proliferan son esenciales en el crecimiento celular [3].

El ciclo celular es el período entre divisiones celulares sucesivas. El proceso comprende la regulación de una serie de eventos en los cuales la replicación de DNA (fase S) y cada una de las dos copias de DNA son segregadas apropiadamente durante la división celular (mitosis o meiosis; fase M). Los otros dos eventos críticos acontecen entre las fases M y S: G1 que sigue a la fase M y la G2 que sigue a la fase S. La progresión ordenada del ciclo celular está principalmente mediada por proteínas reguladoras transcripcionales [3].

Las células 45,X presentan una falla en el rango normal de la proliferación, disminuyendo el número de células, en los tejidos, durante la organogénesis. Se ha asociado el ciclo celular prolongado y el fenotipo del síndrome de Turner. Los estudios han revelado la diversidad de los hallazgos fenotípicos del síndrome de Turner, la cual podría ser explicada por la disminución de la proliferación celular [3].

Las células con 45,X tienen un ciclo celular prolongado, el cual provoca la reducción del número de clones celulares por unidad de tiempo, con desventajas selectivas. El ciclo celular prolongado, por la monosomía del cromosoma X, causa hallazgos clínicos diferentes en el síndrome de Turner: Letalidad embrionaria, talla baja, disgenesia gonadal, osteopenia / osteoporosis, cardiopatías congénitas, déficits neurológicos, pérdida auditiva neurosensorial, función alterada de las células beta pancreáticas y otros problemas somáticos. El fenotipo del síndrome de Turner no tiene una etiología aislada; es la compleja interacción de eventos celulares la que impacta a nivel individual [3].

Talla baja e insuficiencia ovárica:

El síndrome de Turner se asocia casi siempre a talla baja e insuficiencia ovárica. Los otros hallazgos se presentan en algunas, no en todas las pacientes: Características morfológicas de diversas intensidades, como malformaciones congénitas y un riesgo elevado de adquirir condiciones comórbidas. El rendimiento cognitivo es generalmente satisfactorio, aunque algunas pacientes tienen dificultades con ciertos tipos de aprendizaje [4].

Manifestaciones clínicas más frecuentes:

Talla baja, pérdida precoz de la función ovárica, infertilidad, otros síntomas: Anormalidades esqueléticas, linfedema, cuello alado, defectos cardíacos congénitos [5].

Los hallazgos clínicos más frecuentes, presentes en el 90% de las pacientes: Talla baja y falla ovárica precoz [1].

Hallazgos clínicos [1]:

* Talla baja, insuficiencia ovárica / pubertad retrasada.

* Anormalidades cardíacas y renales.
* Pérdida auditiva neurosensorial, problemas oftalmológicos.
* Alteraciones tiroideas, síndrome metabólico.
* Enfermedad inflamatoria intestinal, problemas neurocognitivos.
* El 50% de las pacientes presenta defectos congénitos cardiovasculares:
  Mayor riesgo de disección aórtica.
* Las alteraciones renales están presentes en el 33 a 60% de las pacientes.

Otras características, menos frecuentes: Cuello alado, implantación baja del cabello, tórax ancho, cúbito valgo, acortamiento del 4º metacarpiano, displasia de uñas, hallazgos faciales: ptosis palpebral, implantación baja de las orejas [1].

Anormalidades cardíacas:

En niñas con síndrome de Turner, se ha reportado una prevalencia de anormalidades electrocardiográficas mayores del 2% (anormalidades de la onda T) y de anormalidades electrocardiográficas menores del 39%. La dilatación de la aorta ascendente se ha descrito en el 16% de los casos. Las anormalidades cardíacas se han encontrado con mayor frecuencia en mujeres con cariotipo 45,X en comparación a aquellas que presentan mosaicismo [6].

Anormalidades cardiovasculares:

Varios defectos cardíacos son incompatibles con la vida, causando óbito fetal. Las anormalidades cardiovasculares más frecuentes en el síndrome de Turner: Válvula aórtica bicúspide y coartación de la aorta. Las cardiopatías congénitas se diagnostican en 25-50% de las pacientes con el síndrome, siendo la principal causa de mortalidad del síndrome de Turner. El aneurisma aórtico y la disección de la aorta constituyen una importante causa de mortalidad. La incidencia de hipertensión arterial es elevada en este síndrome [5].

Síndrome del corazón izquierdo hipoplásico:

El síndrome del corazón izquierdo es un defecto cardíaco congénito. Constituye del 2 al 9% de las cardiopatías congénitas. Este defecto cardíaco estructural incluye diversos grados de un menor desarrollo del ventrículo izquierdo, hipoplasia aórtica y estenosis o atresia valvular mitral y aórtica. Se ha descrito este síndrome en pacientes con síndrome de Turner (fig. 1) [7].

Figura 1: Ecocardiograma.- Atresia de válvula mitral; ventrículo izquierdo hipoplásico.

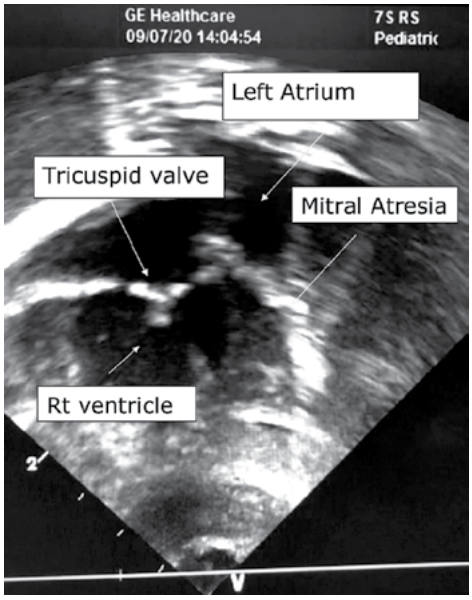

Defecto cardiovascular	Prevalencia en el síndrome de Turner	Prevalencia en población general
Válvula aórtica bicúspide	15-30%	1-2%
Coartación de la aorta	7-18%	0,04%
Comunicación interauricular	1-2%	0.1-0.2%
Defecto septal ventricular	1-4%	0.2-0.6%
Drenaje venoso pulmonar anómalo parcial	13-15%	0.4-0.7%
Vena cava superior izquierda persistente	8-13%	0.3-0.5%
Aneurisma aórtico	23%	1-2%
Disección aórtica	Riesgo 100 veces mayor	5-30 casos por millón de años-persona

Arritmia neonatal:

La anormalidad electrocardiográfica más frecuente en mujeres con síndrome de Turner es la prolongación del intervalo QT, pudiendo asociarse con taquiarritmia ventricular. Se han descrito pacientes con taquicardia supraventricular y arritmias auriculares múltiples. Se reportó el caso de una neonato con síndrome de Turner y defectos del lado izquierdo del corazón que presentó flutter auricular seguido de taquicardia supraventricular [8].

Trastornos psicológicos:

Las pacientes con síndrome de Turner tienen un mayor riesgo de depresión, ansiedad, trastornos del humor, trastorno del espectro autista, trastorno de déficit de atención e hiperactividad, esquizofrenia y trastornos psicóticos. También se han descrito dificultades sociales y vulnerabilidad en las mujeres con síndrome de Turner. En general, las pacientes con el síndrome presentan una inteligencia promedio; sin embargo se han descrito algunas dificultades con el aprendizaje [9].

Complicaciones:

Pérdida de la audición, hipotiroidismo, alteraciones de la función hepática, déficits neurocognitivos, mayor riesgo de enfermedades autoinmunes, disección aórtica, mayor riesgo de gonadoblastoma (en mujeres con cromosoma Y), alteraciones metabólicas (obesidad, insulinorresistencia, diabetes mellitus tipo 2, dislipidemia) [2].

Neurofibromatosis tipo 1:

La neurofibromatosis tipo 1 rara vez se observa en pacientes con síndrome de Turner; es un trastorno autosómico dominante; se debe a mutaciones de pérdida de función del gen supresor tumoral NF-1. Las pacientes presentan manchas café con leche y tumores fibromatosos en la piel. La coexistencia de neurofibromatosis tipo 1 y el síndrome de Turner es rara. Es importante el examen físico minucioso de las pacientes con síndrome de Turner, pesquisando las máculas café con leche (figura 2). En las niñas con el síndrome, el tratamiento con hormona de crecimiento (rhGH), no está consensuado, cuando ellas también presentan neurofibromatosis tipo 1, por su asociación con un mayor riesgo de malignidad [10].

Figura 2: Síndrome de Turner y neurofibromatosis tipo 1.



Enfermedad de Graves e hiperparatiroidismo primario:

Es rara la asociación entre hiperparatiroidismo primario y enfermedad de Graves. La prevalencia de enfermedad de Graves en las pacientes con síndrome de Turner es de 1.7-3%, la cual es mayor que la evidenciada en la población general. El hiperparatiroidismo primario se caracteriza por hipercalcemia y mayor producción de PTH. Los hallazgos clínicos incluyen la disminución de la densidad mineral ósea, nefrolitiasis y úlcera gástrica [11].

Síndrome de Turner neonatal:

El síndrome de Turner es uno de los trastornos más frecuentes causados por aneuploidia. En el 45% de los casos, la causa es la monosomía 45,X; mientras que el porcentaje restante es causado por mosaicismo o anormalidades cromosómicas. En el 98% de las afectadas se asocia a abortos espontáneos. El síndrome se presenta en 1/2.000 a 2.500 nacidos vivos de sexo femenino; sólo el 20% de los casos se diagnostica en el período neonatal (figura 3); el 80% restante se identifica en los siguientes años de vida [12].

Figura 3: A: Edema de pies. B: Cuello corto y palmeado. C: Pezones muy separados.



La mayoría de los casos de síndrome de Turner se diagnostican en la pubertad, por la disminución de la velocidad de crecimiento; sin embargo, es importante el diagnóstico durante el período neonatal, para realizar una terapia hormonal adecuada para el crecimiento y desarrollo, además de la posterior inducción puberal. Se debe pesquisar, establecido el diagnóstico de síndrome de Turner, cardiopatías congénitas, riñón en herradura, hipotiroidismo, entre otras alteraciones, minimizando de esa manera las complicaciones del síndrome [12].

Hiperplasia adrenal congénita:

El síndrome de Turner es un trastorno genético caracterizado, en las mujeres, por infertilidad, insuficiencia ovárica prematura, baja estatura y otras anormalidades. Cuando una paciente con síndrome de Turner presenta virilización, debe descartarse la existencia de un cromosoma Y, de tumores gonadales malignos y de hiperplasia adrenal congénita (HAC).

La HAC por deficiencia de 21 hidroxilasa es una de las causas más frecuentes de virilización en las mujeres [13].

Hemofilia A:

La hemofilia y el síndrome de Turner son enfermedades raras. La coincidencia de ambas es extremadamente rara. Los primeros síntomas de hemofilia en un prematuro generalmente se presentan en sus primeros días de vida, cuando él se encuentra conectado y con varios procedimientos invasivos. Cuando el diagnóstico primario se acompaña de síntomas o hallazgos dismórficos, los cuales no corresponden a la condición, debe tomarse en cuenta una segunda enfermedad coexistente [14].

Fenotipo y trastornos asociados [4]:

*** Signos ecográficos en el período prenatal:**

Cuello grueso, higroma quístico, hidropesía fetal, coartación aórtica, anormalidades del corazón izquierdo, alteraciones renales, braquicefalia, oligoamnios, restricción del crecimiento intrauterino (RCIU).

*** Neonato:**

Linfedema de manos/pies, cuello grueso, restricción del crecimiento intrauterino (RCIU).

*** Niño / Adulto:**

Baja estatura, insuficiencia ovárica prematura.

*** Ojos:**

Anormalidades orbitopalpebrales (pliegues epicánticos, inclinación antimongoloide, ptosis), estrabismo, anormalidades de refracción.

*** Oidos:**

Baja implantación, malformaciones, otitis recurrente, hipoacusia.

*** Boca:**

Micrognatia, paladar ojival, anormalidades dentales.

*** Cuello:**

Implantación baja de cuero cabelludo, cuello alado, cuello corto.

*** Esqueleto:**

Cúbito valgo, acortamiento del 4to. metacarpiano, genu valgum, deformidad de Madelung, escoliosis, cifosis, retraso de la maduración ósea, disminución de la densidad mineral ósea.

*** Aparato cardiovascular:**

Aorta bicúspide, coartación aórtica, estenosis aórtica, insuficiencia aórtica, prolapso mitral, hipoplasia de corazón izquierdo, dilatación aórtica (aneurisma, ruptura).

*** Tórax:**

Tórax en forma de escudo, pezones separados, pezones invertidos.

*** Hígado y aparato gastrointestinal:**

Citólisis hepática, enfermedad celíaca, enfermedad inflamatoria intestinal.

*** Riñones - Vejiga:**

Riñón en herradura, malrotación, ectopia renal, agenesia renal, duplicidad renal, hipodisplasia renal, infecciones del tracto urinario.

*** Glándulas endocrinas:**

Tiroiditis autoinmune, diabetes tipo 1, diabetes tipo 2.

*** Piel y faneras:**

Nevos múltiples, linfedema de manos/pies, vitíligo, alopecia, uñas hipoplásicas.

*** Aspectos neuropsicológicos:**

Problemas de aprendizaje, deficiencias neurocognitivas, inmadurez psicológica.

Asociaciones con el síndrome de Turner:

En las niñas con síndrome de Turner se encuentra un riesgo elevado de: Retardo del crecimiento intrauterino, bajo peso de nacimiento, talla baja, cardiopatías congénitas, infertilidad, obesidad, dislipidemia, hipertensión arterial, resistencia a la insulina, diabetes tipo 2, síndrome metabólico y enfermedades cardiovasculares (ACV e infarto del miocardio) [3].

El síndrome de Turner incrementa la frecuencia de morbilidad y mortalidad cardiometabólica, en comparación a la población general. Diversas características multifactoriales influyen en esta morbi-mortalidad: Epigenéticas, genéticas, estilo de vida, hipogonadismo y medicamentos. Las niñas con el síndrome presentan un mayor riesgo de disfunción de las células beta pancreáticas y enfermedades cardiovasculares. El incremento de los niveles de presión arterial sistólica y diastólica, se han evidenciado en mujeres adolescentes y adultas con síndrome de Turner. Se han descrito factores de riesgo (resistencia a la insulina y dislipidemia) en las pacientes con el síndrome, que causan anormalidades metabólicas, como la diabetes mellitus tipo 2 y enfermedades cardiovasculares. Las pacientes con el síndrome presentan valores más elevados de IMC (índice de masa corporal), presión arterial sistólica y presión arterial diastólica, que la población general. Por otro lado, los niveles de colesterol total, colesterol LDL y triglicéridos son más altos en las pacientes con el síndrome. Se ha observado una correlación positiva entre los niveles de LH y FSH, con los valores de IMC, presión arterial sistólica y colesterol total [15].

Diagnóstico:

El diagnóstico se establece al analizar los cromosomas sexuales, mediante el cariotipo o la técnica de FISH (hibridación fluorescente in situ), que revelan: Monosomia 45,X en aproximadamente el 40-50% de los casos, mosaicos (45,X/46,XX), la presencia del crosomoma Y, alteraciones estructurales del cromosoma X (45,X/46, isoXq o 45,X/46,isoXp), cromosoma X en anillo y delección del cromosoma X [4].

Cariotipo del síndrome de Turner [5]:

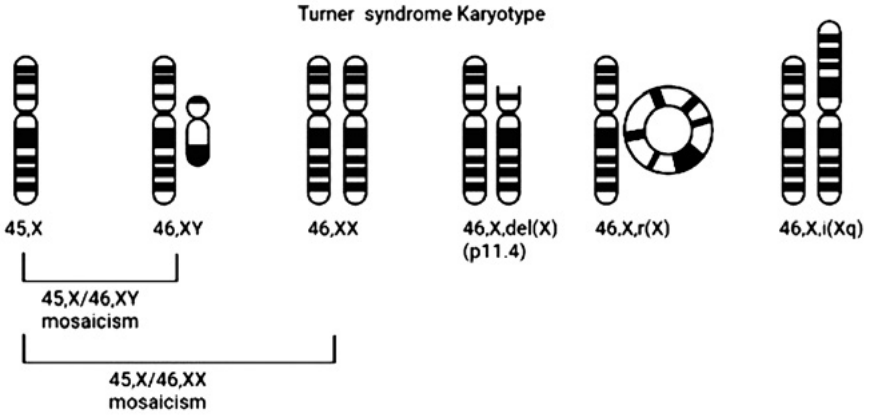

Mosaicismo en el síndrome de Turner [16]:

Karyotype	*Number of pts**	*Percentage*
45,X / 46,XX	50	45.04
45,X / 46,XY	12	10.81
45,X / 46,XX / 47, XXX	11	9.90
45,X / 46, X (r)X	6	5.40
46, X, i (Xq)	6	5.40
45,X / 47, XXX	5	4.50
45,X / 46, X, i (Xq)	5	4.50
45, X / 46, XX / 47, XXX / 48, XXXX	3	2.70
45, X / 46, X (r)Y	2	1.80
45, X / 46, X, del (Xq)	1	0.90
45, X / 46, XX / 48, XXXX	1	0.90
45, X / 46, X, del (Xp)	1	0.90
45, X / 46, X, r, i (Xq)	1	0.90
45, XX $\frac{D}{G}$, t (14q;21q)	1	0.90
45, X, inv (16) (p12.2q11.1) / 46, XX, inv (16) (p12.2q11.1)	1	0.90
45, X, inv (9) (p11q13)	1	0.90
45, X / 46, X, tas (X:X) / (p22.3; p22.3)	1	0.90
46, X, iX	1	0.90
46, XX, del (Xq)	1	0.90
Unspecific karyotype	1	0.90
Total	111	

Información del diagnóstico:

A los padres de la paciente debe proveerse información referente a diversos aspectos del síndrome: Riesgo de talla baja, riesgo de insuficiencia ovárica prematura, riesgo de infertilidad, tratamiento con rhGH (hormona de crecimiento), terapia de reemplazo hormonal (estrógenos y progesterona), donación de óvulos, riesgo de enfermedad cardíaca (válvula aórtica bicúspide), riesgo de enfermedad vascular (coartación aórtica, dilatación de la aorta ascendente), riesgo de compromiso otorrinolaringológico, riesgo de enfermedades autoinmunes, riesgos metabólicos en la edad adulta (hipertensión arterial, dislipidemias, diabetes, etc.), posible perfil neurocognitivo particular, en ocasiones, dificultades para el aprendizaje, puede requerir manejo específico; en general, la paciente con síndrome de Turner presenta inteligencia normal [4].

Estudios ecográficos:

Así como el cariotipo debe solicitarse en todas las pacientes con talla baja, incluso en ausencia de hallazgos fenotípicos del síndrome de Turner, también la ecocardiografía debe realizarse siempre, tan pronto como el diagnóstico se establezca, ya que las alteraciones cardíacas son las más frecuentes en el síndrome, incrementando su mortalidad.

Por otro lado, la evaluación nefrológica / ecografía renal son importantes por la frecuencia elevada de anormalidades renales e infecciones urinarias [1].

En la etapa prenatal, el síndrome de Turner puede identificarse, mediante determinados signos ecográficos: Translucencia nucal incrementada, higroma quístico nucal, coartación de la aorta, anomalías del lado izquierdo del corazón, braquicefalia, riñón en herradura y polihidramnios u oligohidramnios [2].

Diagnóstico diferencial:

El síndrome de Noonan es una condición muy parecida al síndrome de Turner. Varias características clínicas son similares: Cuello alado (pterygium colli), talla baja, anormalidades cardíacas y renales. Sin embargo, en el síndrome de Noonan no hay anormalidad cromosómica; por otro lado, este síndrome puede presentarse tanto en hombres como en mujeres [2].

Investigaciones al momento del diagnóstico [4]:

	Neonatal	< 6 años	6-12 años	12-18 años	Adulto
Detailed clinical examination, BP, screening for strabismus, kyphosis, scoliosis	x	x	x	x	x
Standard and Turner growth curves	x	x	x	x	
FSH ± LH ± estradiol ± AMH	x FSH, LH	x FSH, LH	x E2, FSH, LH, AMH	x E2, FSH, LH, AMH	x E2, FSH, LH, AMH
TSH, ± FT4		> 4 years	x	x	x
Anti-TPO antibodies		> 4 years	x	x	x
HbA1c ± fasting blood glucose ± fasting insulin (HOMA) ± OGTT		Before rhGH treatment if blood glucose and/or HbA1c levels are high	X (> 10 years) Before rhGH treatment if blood glucose and/or HbA1c levels are high	x Before rhGH treatment if blood glucose and/or HbA1c levels are high	x
AST, ALT, Gamma-GT, alkaline phosphatase			x > 6 years	x	x
IgA antitransglutaminases IgA total		x (> 2 years)	x	x	x As a function of symptoms
Pelvic ultrasound				After puberty	x
Bone densitometry				After puberty	x
ENT consultation and hearing assessment (adapted to age)		x	x	x	x
Ophthalmologic consultation	If suspicious signs	12–15 months and 3–4 yrs	If sensory or motor abnormality	If sensory or motor abnormality	If sensory or motor abnormality
Dental consultation ± panoramic X ray of dentition		If there is a clinical abnormality	x	x	x
Consultation with a dietitian		If overweight, carbohydrate intolerance, diabetes, dyslipidemia			
Psychological consultation ± psychometric tests	Parents, if necessary	x	x	x	x
Therapeutic education	Parents, if necessary	x	x	x	x

Detailed clinical examination, BP, screening for strabismus, kyphosis, scoliosis	x	x	x	x	x
Standard and Turner growth curves	x	x	x	x	
FSH ± LH ± estradiol ± AMH	x FSH, LH	x FSH, LH	x E2, FSH, LH, AMH	x E2, FSH, LH, AMH	x E2, FSH, LH, AMH
TSH, ± FT4		> 4 years	x	x	x
Anti-TPO antibodies		> 4 years	x	x	x
HbA1c ± fasting blood glucose ± fasting insulin (HOMA) ± OGTT		Before rhGH treatment if blood glucose and/or HbA1c levels are high	X (> 10 years) Before rhGH treatment if blood glucose and/or HbA1c levels are high	x Before rhGH treatment if blood glucose and/or HbA1c levels are high	x
AST, ALT, Gamma-GT, alkaline phosphatase			x > 6 years	x	x
IgA antitransglutaminases IgA total		x (> 2 years)	x	x	x As a function of symptoms

Seguimiento pediátrico [4]:

	< 6 años	6-12 años	12-18 años
±OGTT	Before rhGH treatment if glycemia or HbA1c levels moderately high	OGTT before rhGH treatment if risk factors and if glycemia or HbA1c levels moderately high	
AST, ALT, gamma-GT		>6 years: 6–10 years 1 × every 2 years >10 years: 1x/year	
IgA antitransglutaminases, total IgA	>2 years: 1 × every 2 years	1 × every 2 years	1 × every 2 years
Total cholesterol/HDLc/LDLc/Triglycerides		>10 years: 1 × every 3–4 years	1 × every 3–4 years
Creatininemia, Microalbumin/creatinine in urine	If renal malformation or HBP		
25(OH)D	/2–3 years	/2–3 years	/2–3 years
Consultation with (pediatric) cardiologist, with cardiac ultrasound	Depending on heart disease/condition	1x/year if cardiopathy or HBP 1 × every 5 years: systematically if no risk factors Systematically before transition to adult care	
Aortic and cardiac MRI	As advised by the cardiologist	As advised by the cardiologist	
Thyroid ultrasound	If there is dysthyroidism, palpable nodule, and/or goiter		
ENT consultation and hearing evaluation	1x/year if recurrent bouts of otitis	As advised by ENT, with consultation at least once every 5 years provided there are no risk factors	
Pediatric endocrinology consultation	/1–3 years without GH /6 months on rhGH	/1 year without GH /6 months on rhGH	/6 months
Clinical examination	1x/year	/6 months on rhGH (1x/year without rhGH)	/6 months on rhGH (1x/year without rhGH)
Measurement of BP	1x/year	1x/year	1x/year
Screening for kyphosis, scoliosis (starting at 8–10 yrs++)	1x/year Every 6 months on GH	1x/year Every 6 months on rhGH	1x/year Every 6 months on rhGH
Standard and Turner growth curves	1x/year	At each visit	At each visit
Serum IGF-I determination	Start of GH treatment /12 months on rhGH treatment	Start of GH treatment /12 months on rhGH treatment	
Serum estradiol, FSH, LH, AMH determinations			Check before inducing puberty or 1x/year if puberty is spontaneous
Anti-TPO Ab	From the age of 4 years	1x/year	
TSH, ± FT4	From the age of 4 years	If treating hypo- or hyperthyroidism: TSH, FT4: every 3–12 months	
HbA1c		>10 years: 1x/year HbA1C/3 months if diabetic	
±blood glucose levels			
±fasting insulinemia			

Tratamiento:

El tratamiento con hormona de crecimiento (rhGH) durante el período pediátrico está recomendado para aumentar la talla final de las pacientes. La inducción puberal se consigue con dosis bajas de estrógenos, continuando con terapia de reemplazo hormonal, al combinar estrógenos y progesterona / progestágenos, por la insuficiencia ovárica prematura. Es importante considerar que el síndrome de Turner aumenta el riesgo de malformaciones congénitas y condiciones comórbidas (cardíacas, vasculares, renales, óseas, metabólicas, endocrinas, autoinmunes, hepáticas, gastrointestinales, otorrinolaringológicas y psicológicas) [4].

Manejo neonatal:

El manejo neonatal puede ser organizado por el pediatra neonatólogo, el genetista y el pediatra endocrinólogo [4]:

* Examen físico detallado, pesquisando los hallazgos morfológicos característicos.
* Pesquisa de coartación aórtica (pulsos periféricos, presión arterial).
* Examen de las caderas.
* Cariotipo o análisis por la técnica FISH de los cromosomas sexuales.
* Pesquisa de material del cromosoma Y (por FISH o PCR; análisis molecular).
* Evaluación por cardiología pediátrica.

* Ecocardiografía (pesquisa de malformaciones).
* Electrocardiograma (medición del QT).
* Ecografía renal (pesquisa de malformaciones).
* Evaluación por endocrinología pediátrica.
* Determinación de gonadotropinas.
* Análisis del nivel de creatinina (si hay anormalidades renales).

Indicaciones de rhGH (hormona de crecimiento):

Son varias las indicaciones de rhGH: Deficiencia aislada de GH, deficiencia hipofisaria hormonal múltiple, pequeño para la edad gestacional, síndrome de Turner, falla renal crónica, deficiencia del gen SHOX, síndrome de Prader Willi, talla baja idiopática [4].

El síndrome de Turner o "síndrome de hipoplasia ovárica", presenta como hallazgo clínico más frecuente, la talla baja. En 1996, la FDA (Food and Drug Administration) aprobó el uso de hormona de crecimiento en las pacientes con síndrome de Turner. Con la administración de la hormona de crecimiento mejora la talla final de las pacientes [17].

Es variable el efecto del tratamiento con rhGH en la talla final de las pacientes con el síndrome. Varios factores influyen en el efecto de la terapia con rhGH en la talla final: Polimorfismos asociados con el receptor de GH y/o el gen IGFPB3, la edad de inicio del tratamiento, dosis de rhGH, duración del tratamiento, retardo de la edad ósea, respuesta en el primer año de terapia con rhGH [18].

La terapia con rhGH puede iniciarse en la etapa de lactantes. Se ha evaluado la eficacia del tratamiento iniciado en pacientes de 9 meses a 4 años de edad, evidenciándose un mayor crecimiento, de 1.6 ± 0.6 desviaciones estándar, al segundo año de tratamiento, en comparación al grupo de pacientes sin rhGH [19].

Tratamiento de la insuficiencia ovárica [20]:

Estrógenos: Desde los 11-12 años, 17 beta estradiol, 0,2 mg/día, vía oral o transcutánea. Después de 12-24 meses, 17 beta estradiol, 0,5 mg/día, vía oral o transcutánea. Cuando la velocidad de crecimiento es <2 cm/año, 17 beta estradiol, 2 mg/día.

Progesterona / Progestágenos: Se inicia cuando la dosis de estradiol alcanza 0,8-1 mg/día o en caso de metrorragia; mínimo, 12 días por mes.

Además de asegurar el crecimiento uterino, los estrógenos tienen varios efectos beneficiosos en el cuerpo entero, presentando receptores en diversos tejidos: Endometrio, ovarios, cerebro, corazón, riñones, glándulas adrenales, hígado, pulmones, mucosa intestinal, huesos, piel, células endoteliales, tejido adiposo y sistema inmune. Los estrógenos mejoran el funcionamiento hepático, tiroideo, la estructura ósea de los huesos, disminuyendo el riesgo de fracturas e hipertensión arterial.

La menarca espontánea se produce en 4-12% de las mujeres 45,X. En aquellas con mosaicismo, la menarca se evidencia en 28-45% de ellas. En pocos casos las menstruaciones son regulares en la adultez (3-9%, dependiendo del cariotipo). Las pacientes deben ser tratadas con estrógenos desde los 11 a 12 años de edad, adicionando después progesterona para permitir que menstrúen.

El hipogonadismo hipergonadotrópico es una de las principales características del síndrome de Turner, afectando el 95% de las mujeres con este síndrome. La infertilidad representa uno de los principales factores que afecta la calidad de vida de las pacientes con el síndrome. Con nuevas técnicas de reproducción asistida se ha mejorado la fertilidad en estas pacientes.

Las concepciones espontáneas son raras en la mayoría de las mujeres con síndrome de Turner, dependiendo de las tecnologías de reproducción asistida. Se han reportado gestaciones espontáneas tanto en mujeres con cariotipo 45,X como en aquellas con mosaicismo, siendo la incidencia del 2-7%. La donación de ovocitos constituye la opción más frecuentemente utilizada en las mujeres con el síndrome. Los abortos son menos frecuentes en las gestaciones por donación de ovocitos, en comparación a aquellas en las que se usaron ovocitos propios. La gestación se evidencia en el 30-46% de los casos.

Pronóstico:

La mortalidad de las pacientes con síndrome de Turner es tres veces mayor que la registrada en la población general. La enfermedad cardiovascular (coronariopatía y ACV) constituye un factor importante de mortalidad en las mujeres adultas con el síndrome. Entre las enfermedades congénitas cardiovasculares, el aneurisma aórtico es la principal causa de mortalidad. Las pacientes con síndrome de Turner también demuestran un incremento de

la mortalidad, por neumonía, diabetes, epilepsia, hepatopatías y nefropatías [(2)].

Referencias bibliográficas:

1) Akalın A, Ertuğrul İ, Şimşek-Kiper PÖ, Utine GE, Boduroğlu K. Main Physical Features, Echocardiographic and Renal Ultrasonographic Findings of Turner Syndrome in 107 Pediatric Patients. Mol Syndromol. 2021; 12(6):335-341.
2) Shankar Kikkeri N, Nagalli S. Turner Syndrome. In: StatPearls. Treasure Island (FL): StatPearls Publishing; 2022.
3) Álvarez-Nava F, Soto-Quintana M. The Hypothesis of the Prolonged Cell Cycle in Turner Syndrome. J Dev Biol. 2022; 10(2):16.
4) Fiot E, Alauze B, Donadille B, Samara D, Houang M, De Filippo G et al. Turner syndrome: French National Diagnosis and Care Protocol (NDCP; National Diagnosis and Care Protocol). Orphanet J Rare Dis. 2022; 17(Suppl 1):261.
5) Huang A, Olson S, Maslen C. A Review of Recent Developments in Turner Syndrome Research. J Cardiovasc Dev Dis. 2021; 8(11):138.
6) Noordman I, Fejzic Z, Bos M, Duijnhouwer A, Weijers G, Kempers M et al. Cardiac abnormalities in girls with Turner syndrome. Am J Med Genet A. 2021; 185(8):2399-2408.
7) Huseynova R, Bin Mahmoud L, Alshenqiti A, Alomran K, Alodaidan N, Huseynov O. A Rare Combination of Chromosomal Abnormalities in an Infant with Turner Syndrome and Hypoplastic Left Heart Syndrome. Cureus. 2021; 13(7): e16500.
8) Choi Y, Hoffman J, Alarcon L, Pfau J, Bolourchi M. Neonatal arrhythmias in Turner syndrome: a case report and review of the literature. Eur Heart J Case Rep. 2021;5(4):160.
9) Gupta M, Zubiar F, Gupta N. Turner Syndrome and the Risks of Clinical Depression in Adolescence. Cureus. 2021; 13(11): 19204.
10) El Qadiry R, Danaoui K, Nassih H, Bourrahouat A, Ait Sab I. Rare Association between Two Genetic Conditions: Turner Syndrome and Neurofibromatosis Type 1. Case Rep Endocrinol. 2022; 2022:6116603.
11) Nagaki S, Tachikawa E, Kodama H, Obara T, Osawa M, Nagata S. A case of Turner's syndrome with Graves' disease and primary hyperparathyroidism. SAGE Open Med Case Rep. 2021; 9: 2050313X211059002.
12) Hemani F, Niaz S, Kumar V, Khan S, Choudry E, Ali S. A Case of Early Diagnosis of Turner Syndrome in a Neonate. Cureus. 2021; 13(7): e16733.
13) Inácio I, Serra J, Cardoso R, Dinis I, Mirante A. Rare Coexistence of Congenital Adrenal Hyperplasia due to 21-Hydroxylase Deficiency and Turner Syndrome: A Case Report and Brief Literature Review. J Clin Res Pediatr Endocrinol. 2021.
14) Berendt A, Wójtowicz M, Wysokińska B, Kwaśniewska A. Severe haemophilia a in a preterm girl with turner syndrome - a case report from the prenatal period to early infancy. Ital J Pediatr. 2020; 46(1):125.
15) Koohmanaee S, Motamed B, Ghorbandoust S, Badeli H, Rad AH, Dalili S. The Cutoff of Gonadotropins for Close Evaluation of Cardiometabolic Risk Factors in Turner Syndrome. Int J Prev Med. 2022; 13: 61.
16) Farhud D, Asgarian R, Seifalian A, Mostafaeinejad P, Eslami M. Genetic Investigation of 261 Cases of Turner Syndrome Patients Referred to the Genetic Clinic. Iran J Public Health. 2021; 50(10):2065-2075.
17) Gao X, Chen J, Cao B, Dou X, Peng Y, Su C et al. First Clinical Study on Long-Acting Growth Hormone Therapy in Children with Turner Sydrome. Horm Metab Res. 2022; 54(6):389-395.
18) Aycan Z, Araslı A, Yel S, Savaş Ş, Çetinkaya S. Evaluation of Growth Hormone Results in Different Diagnosis and Trend Over 10 Year of Follow-up. J Clin Res Pediatr Endocrinol. 2021; 13(3):332-341.
19) Quigley C, Fechner P, Geffner M, Eugster E, Ross J. Prevention of Growth Failure in Turner Syndrome: Long-Term Results of Early Growth Hormone Treatment in the "Toddler Turner" Cohort. Horm Res Paediatr. 2021; 94(1-2):18-35.
20) Viuff M, Gravholt C. Turner Syndrome and Fertility. Ann Endocrinol (Paris). 2022; 83(4):244-249.