TRABAJO ORIGINAL

Pubertad precoz central en niñas: Diagnóstico y tratamiento

Central precocious puberty in girls: Diagnosis and treatment

Dr. Juan Pablo Hayes Dorado[1], Dra. Alexis del Carmen Bellot Ortiz[2].

Resumen:

La pubertad precoz en la niña se define como la aparición de caracteres sexuales secundarios a una edad cronológica inferior a los 8 años. La pubertad precoz central (con activación del eje hipotálamo-hipófiso-gonadal) generalmente es idiopática.

El objetivo del trabajo es analizar las características clínicas, de laboratorio, imagenológicas y el tratamiento efectuado en niñas con pubertad precoz central.

Por un período de cinco años, en el Departamento de Pediatría del Hospital Santa Cruz, de Caja Petrolera de Salud, de Santa Cruz de la Sierra, se estudiaron a niñas con diagnóstico de pubertad precoz central, analizando sus características clínicas, de laboratorio, imagenológicas y el tratamiento efectuado.

La mayoría de las niñas tenía 7 años de edad, con talla e IMC normales; fueron atendidas generalmente por presentar telarquia y mayor velocidad de crecimiento. En ellas, la edad ósea estuvo adelantada; se consideró el valor de LH elevado, indicativo de pubertad. Ecográficamente, fue bajo el índice de pulsatilidad de la arteria uterina y elevado el diámetro uterino longitudinal. La RMN cerebral fue normal en las niñas en las que fue solicitada. El tratamiento indicado en todos los casos fue triptorelina depot.

La pubertad precoz más frecuente es la pubertad precoz central, idiopática; la telarquia, el signo principal; el diagnóstico etiológico se lo establece con exámenes de laboratorio e imagenológicos; la triptorelina es el tratamiento de elección.

Palabras clave:

Rev Soc Bol Ped 2022; 60 (2): 96-102: Pubertad precoz, telarquia, edad ósea, triptorelina.

Abstract:

Precocious puberty in girls is defined as the appearance of secondary sexual characteristics at a chronological age of less than 8 years. Central precocious puberty (with activation of the hypothalamic-pituitary-gonadal axis) is usually idiopathic.

The objective of the work is to analyze the clinical, laboratory and imaging characteristics and the treatment carried out in girls with central precocious puberty.

For a period of five years, girls diagnosed with central precocious puberty were studied at the Department of Pediatrics of Hospital Santa Cruz, Caja Petrolera de Salud, Santa Cruz de la Sierra, analyzing their clinical, laboratory, and imaging characteristics. and the treatment carried out.

Most of the girls were 7 years old, with normal height and BMI; they were generally treated for presenting thelarche and higher growth rate. In them, the bone age was advanced; elevated LH value was considered indicative of puberty. Sonographically, the uterine artery pulsatility index was low and the longitudinal uterine diameter was high. Brain MRI was normal in the girls for whom it was requested. The treatment indicated in all cases was triptorelin depot.

The most common precocious puberty is central, idiopathic precocious puberty; thelarche, the main sign; the etiological diagnosis is established with laboratory and imaging tests; triptorelin is the treatment of choice.

Key words:

Rev Soc Bol Ped 2022; 60 (2): 96-102: Precocious puberty, thelarche, bone age, triptorelin.

(1) Médico pediatra. Departamento de Pediatría. Caja Petrolera de Salud. Santa Cruz de la Sierra.
(2) Médico residente. Departamento de Pediatría. Caja Petrolera de Salud. Santa Cruz de la Sierra.

Conflicto de intereses: Los autores indican que el presente trabajo no tiene conflicto de intereses.
Artículo aceptado el 05/04/22.

Introducción:

La pubertad precoz en la niña se define como la aparición de caracteres sexuales secundarios a una edad cronológica inferior a -2.5 desviaciones estándar de la media para la población de referencia, que corresponde a una edad inferior a 8 años [1]; es la aparición de menarquia (primera menstruación en una mujer) o caracteres sexuales secundarios como desarrollo mamario o telarquia (uni o bilateral), asociada o no, a la aparición de vello púbico o pubarquia y/o de vello axilar o axilarquia, en una niña menor de 8 años de edad [2].

La prevalencia aproximada es de 20 casos/10.000 niñas, siendo hasta 10 veces más frecuente que en el varón; según sea dependiente o no de gonadotropinas se clasifica en pubertad precoz central o pubertad precoz periférica, respectivamente [3].

La pubertad precoz central (con activación del eje hipotálamo-hipófiso-gonadal) es idiopática en más del 80% de los casos, pudiendo ser secundaria a lesiones del sistema nervioso central y genética o familiar; la pubertad precoz periférica (independiente de gonadotropinas) es secundaria al exceso de estrógenos ováricos, adrenales o exógenos [1].

La clínica dependiente del exceso de estrógenos (la cual sigue la cronología normal en el caso de la pubertad precoz central, no teniendo que ser así en la pubertad precoz periférica), incluye la telarquia, aceleración de la velocidad de crecimiento y menarquia, pudiendo asociarse a pubarquia y axilarquia[1].

En las niñas con diagnóstico presuntivo de pubertad precoz se evalúa la edad ósea; si está adelantada, se solicitan otros exámenes complementarios: Niveles basales de LH, FSH, estradiol, PRL, 17-OHP, DHEA-S y TSH, además de una ecografía abdominal-pélvica [2].

Si la edad ósea no está adelantada, se controla periódicamente a la paciente y se debe descartar hipotiroidismo primario [3].

Si hay clínica sugestiva de lesión del sistema nervioso central (con valores altos de LH y estradiol), la niña es menor de 7 años de edad, se solicita una RMN cerebral, para descartar una patología específica del sistema nervioso central [3].

Si el diagnóstico es de pubertad precoz periférica (LH y FSH disminuidas y estradiol elevado), se solicita una ecografía abdominal-pélvica, para excluir quistes ováricos, tumores ováricos y adrenales; si la niña presenta manchas "café con leche", se debe descartar displasia fibrosa poliostótica (síndrome de McCune Albright) [1].

El síndrome de McCune-Albright es un trastorno genético raro que afecta múltiples órganos y clásicamente se presenta con la triada de displasia fibrosa poliostótica, hiperpigmentación cutánea (manchas "café con leche") y pubertad precoz. El hallazgo más frecuente es la pubertad precoz; la displasia fibrosa poliostótica es detectada posteriormente [4].

El diagnóstico diferencial incluye la telarquia precoz idiopática, pubarquia precoz idiopática y menarquia precoz idiopática [3].

El tratamiento de la pubertad precoz central es médico con análogos de GnRH (GnRHa); el acetato de triptorelina es el más empleado, vía intramuscular, 11.25 mg cada 3 meses o 22.5 mg cada 6 meses [3].

Respecto a la suspensión de la terapia con GnRHa, es una decisión individualizada el determinar cuándo discontinuar el tratamiento; no existe una variable única que determine la mejor edad. La menarquia se presenta después de algunos meses a más de dos años después de discontinuar el tratamiento con GnRHa. Continuar la terapia cuando la edad ósea es mayor a 12.5 años, no se asocia a una ganancia significativa en la talla final de la paciente [1].

El objetivo del presente trabajo es describir los hallazgos clínicos, de laboratorio e imagenológicos y el tratamiento de las niñas con pubertad precoz central, atendidas en el Departamento de Pediatría del Hospital Santa Cruz, Caja Petrolera de Salud.

Material y métodos:

Se estudiaron a las niñas con diagnóstico de pubertad precoz central, atendidas en el Departamento de Pediatría del Hospital Santa Cruz, Caja Petrolera de Salud, de Santa Cruz de la Sierra, durante el período de 5 años (enero de 2016 a diciembre de 2020).

Variables investigadas: Edad (años), talla (baja, normal, alta, según percentiles para la edad, tablas OMS), IMC (bajo, normal, sobrepeso, obesidad, según percentiles para la edad, tablas OMS), hallazgos clínicos (telarquia, pubarquia, menarquia, aceleración de la velocidad de crecimiento), edad ósea (normal, adelantada, según el método de Greulich y Pyle), estudios de laboratorio (niveles basales de LH, FSH, PRL, estradiol, 17-OHP, DHEA-S y TSH), hallazgos de la ecografía doppler pélvica (diámetro uterino longitudinal, índice de pulsatilidad de la arteria uterina), hallazgos de la RMN cerebral (normal, anormal) y tratamiento realizado (triptorelina depot trimestral de 11.25 mg, semestral de 22.5 mg).

Diagnóstico de pubertad precoz central: Niña menor de 8 años de edad con telarquia, pubarquia y/o menarquia, aceleración de la velocidad de crecimiento, edad ósea adelantada, nivel basal elevado de LH y hallazgos compatibles con pubertad en la ecografía doppler pélvica.

Resultados:

Se estudiaron 27 niñas con diagnóstico de pubertad precoz central.

* Edad: De 7 años, 21 niñas; de 6 años, 5 casos; de 5 años, 1 niña.
* Talla: Talla normal, 25 niñas; talla alta, 2 casos.
* IMC: IMC normal, 18 niñas; sobrepeso, 7 casos; obesidad, 2 niñas.
* Hallazgos clínicos: Telarquia, 22 niñas; aceleración de la velocidad de crecimiento, 19 niñas; pubarquia, 14 casos; menarquia en una niña.
* Edad ósea: Adelantada, 26 niñas; normal, 1 caso.
* Laboratorio: Valores elevados de: LH, 27 niñas; FSH, 20 casos; estradiol, 19; TSH, una niña.
* En la ecografía doppler, se evidenciaron hallazgos compatibles con pubertad: Diámetro uterino longitudinal elevado en 25 niñas y un índice bajo de pulsatilidad de la arteria uterina en 23 casos.
* La RMN cerebral, solicitada en las 6 niñas menores de 7 años, fue normal.
* El tratamiento administrado en todas las niñas (27 casos) fue triptorelina depot, por vía intramuscular (11.25 mg cada 3 meses a 17 niñas, utilizándose 22.5 mg cada 6 meses en 10 casos, según la disposición del producto en la institución).

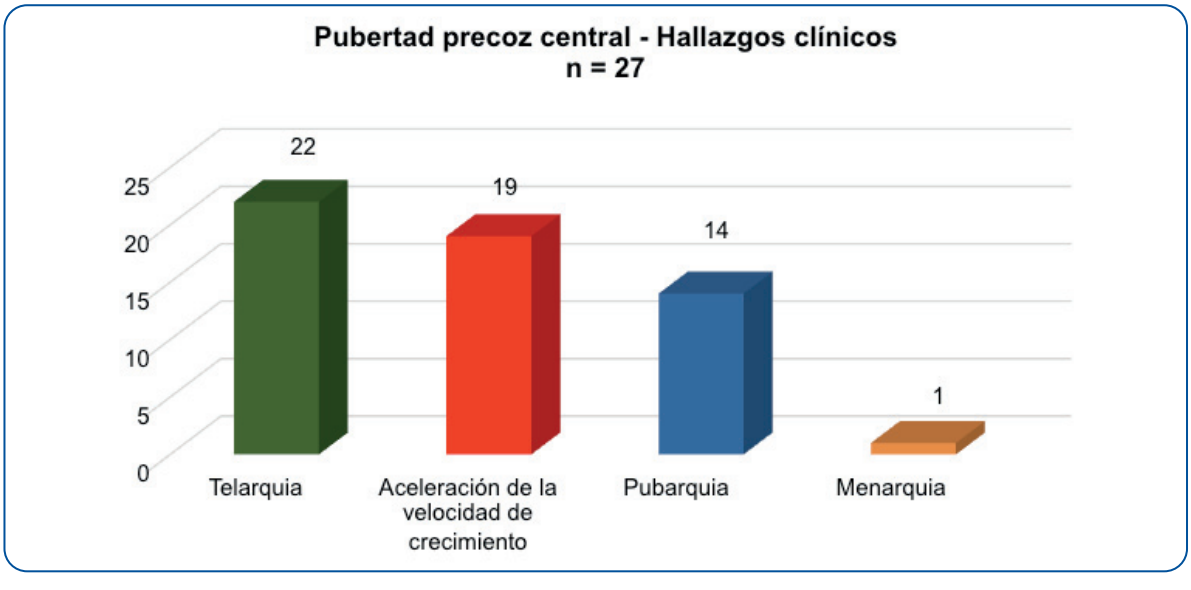

Discusión:

La pubertad incluye la gonadarquia y la adrenarquia; es el período en el cual el humano adquiere la capacidad de reproducirse sexualmente; se reconoce por la maduración de las gónadas y desarrollo de caracteres sexuales secundarios [5].

El inicio de la pubertad está determinado por la genética y por señales endógenas y ambientales - nutricionales. Tienen un rol esencial las kisspeptinas; las señales moduladas por neuroquinina B y dinorfina, cotransmisores de las neuronas Kiss1 en el núcleo arqueado; además de los efectos de las melanocortinas en la pubertad y de sensores metabólicos intracelulares, la proteína kinasa activada por AMP y el SIRT1 [6].

El inicio de la pubertad depende de diversos mecanismos no comprendidos completamente. Factores genéticos son responsables del 50 a 80% de su variabilidad; mutaciones en genes como el KISS1, MKRN3 y DLK1 se asocian a pubertad precoz central. Probablemente participen mecanismos epigenéticos. Influyen el estado nutricional y diversos disruptores endocrinos [7].

La kisspeptina es un péptido que actúa como ligando del receptor GPR54, acoplado a proteína G. La kisspeptina regula el desarrollo de funciones reproductivas y el inicio puberal, actuando a nivel del cerebro, hipotálamo, hipófisis y gónadas. Niveles séricos elevados de kisspeptina se han evidenciado en pacientes con pubertad precoz central, pudiendo usarse como marcador diagnóstico de pubertad precoz central [8].

Se ha descrito un puntaje de riesgo para la pubertad precoz central, determinado según la edad de la niña, el nivel basal de LH y los hallazgos ecográficos (volumen ovárico y volumen uterino) [9].

La modalidad diagnóstica estándar para el diagnóstico de pubertad precoz central es el test de estímulo con GnRH; sin embargo, no se puede realizar en todos los centros médicos. Una alternativa en la pesquisa de la activación del eje hipotalámico hipofisario gonadal en niñas con pubertad precoz es la determinación de un nivel basal de LH >0.245 UI/L [1].

El test de estímulo con GnRH es una prueba prolongada que requiere múltiples muestras; la determinación del nivel basal de LH, considera que un valor de LH >0.22 UI/L, es sugerente de pubertad precoz central, según varios autores [2].

Para otros, niveles basales considerados puberales son LH >0.6 UI/L (mediante IFMA - inmunofluorométrico) o LH >0.3 UI/L (mediante ECLIA - electroquimioluminiscencia) [3].

El diagnóstico de pubertad precoz central se establece evidenciando la activación del eje hipotálamo-hipófiso-gonadal, con un nivel basal de LH ≥0.3 UI/L o un nivel de LH estimulada con GnRH ≥5 UI/L (patrón de oro para el diagnóstico). Los valores de IGF-1 son elevados en las niñas con pubertad precoz central, por lo que pueden ser útiles en identificarlas. La activación del eje hipotálamo-hipófiso-gonadal amplifica la secreción adenohipofisaria de hormona de crecimiento e incrementa la producción hepática de IGF-1. Las niñas con pubertad precoz central presentan valores más elevados de IGF-1 (1.75-2.15 desviaciones estándar), pudiendo constituir una herramienta adicional en el diagnóstico de pubertad precoz central [10]. Los niveles de IGF-1 son más altos en las niñas con pubertad precoz central (290.75 ± 79.78 vs. 200.10 ± 54.01) [3].

También se puede diferenciar la pubertad precoz central (dependiente de gonadotropinas) de la pubertad precoz periférica (independiente de gonadotropinas), determinando los niveles de inhibina, los cuales son mayores en las niñas con pubertad precoz central (55.66 ± 22.42 vs. 32.97 ± 15.59 pg/mL) [3].

El test de estímulo con GnRH es invasivo, incómodo, consume tiempo y no es económico. La determinación del nivel urinario de LH puede constituir un método útil de pesquisa de pubertad precoz central. Una concentración urinaria de LH >0.725 UI/L se asocia con pubertad precoz central [11].

El test de estímulo con GnRH requiere múltiples muestras de sangre, es invasivo, lleva tiempo realizarlo y es caro. La determinación de los niveles urinarios de LH y FSH puede ser útil para la pesquisa de pubertad precoz central y para evaluar la eficacia del tratamiento clínico. Diagnóstico de pubertad precoz: uLH >1.74 UI/L; relación uLH/uFSH >0.4[12].

En la ecografía doppler, un índice de pulsatilidad de la arteria uterina menor a 4.6, combinada con un diámetro uterino longitudinal mayor a 35 mm, permite identificar de una manera no invasiva y más económica, pubertad precoz en la niña, con una precisión diagnóstica similar a la del test de estímulo con GnRH [1].

La pubertad precoz central de causa orgánica es más frecuente en niñas menores de 6 años de edad, que presenten niveles altos de gonadotropinas y estradiol; por esa razón, la RMN cerebral está recomendada en todas las niñas menores de 6 años con pubertad precoz central, en las que es mayor el riesgo de patología orgánica. La RMN debe realizarse en niñas con niveles altos de estradiol (>38 pg/mL) y/o un valor pico elevado (>13.6 UI/L) de LH [13].

Se han reportado diferentes prevalencias de lesiones intracraneales en pacientes con pubertad precoz central; del 8 al 33% en niñas y hasta 40% en niños, especialmente en menores de 6 años de edad, por lo que se ha recomendado la realización de una RMN cerebral en los pacientes menores de 6 años de edad, siendo controversial su utilidad en niñas de mayor edad [14].

El tratamiento de la pubertad precoz central o dependiente de gonadotropinas consiste en la administración de análogos de GnRH, para prevenir la fusión de las epífisis (preservando el potencial de la talla final) y posponer la menarquia y mitigar los potenciales efectos psicosociales negativos asociados a la misma [2].

Los análogos de la hormona liberadora de gonadotropinas (GnRHa) se utilizan en pacientes con pubertad precoz central, talla baja y desarrollo sexual diferente (DSD). La FDA aprobó el uso de preparados de acción prolongada. Los efectos adversos son raros, siendo transitorios los efectos sobre el IMC y la densidad mineral ósea. Los GnRHa son completamente eficaces en el tratamiento de la pubertad precoz central [15].

No existen dudas respecto a los beneficios clínicos del tratamiento de pacientes con pubertad precoz central, administrando análogos de GnRH: Aumento de la talla final, regresión de los caracteres sexuales secundarios, disminución de la velocidad de crecimiento, reducción del avance de la edad ósea y retraso de la menarquia [3].

Los análogos de GnRH constituyen la terapia principal de la pubertad precoz central; se ha comparado la eficacia entre las preparaciones mensuales y las trimestrales de los análogos de depósito, evidenciándose que la eficacia es similar, al analizar los parámetros antropométricos y la supresión puberal en los pacientes [16].

Se ha reportado que con el tratamiento con GnRHa trimestral, terapia por 2.8 ± 0.8 años, la talla final prevista al inicio y final de la terapia fue de 153.2 ± 8.6 cm (inicio) y 164.4 ± 7.3 cm (final), con una edad de menarquia a los 12.2 ± 0.5 años. Los resultados antropométricos, metabólicos y reproductivos fueron favorables. El tratamiento, efectivo y seguro[3].

Son escasos los datos referentes al beneficio en la talla final, cuando el tratamiento de pubertad precoz inicia después de los 7 años de edad y cuando continúa en mayores de 10 años de edad cronológica o 12 años de edad ósea. El tratamiento debe ser individualizado; no se iniciará o suspenderá el mismo, considerando solamente la edad cronológica y la edad ósea del paciente [17].

La ecografía pélvica es útil en la evaluación de la eficacia del tratamiento con análogos de GnRH. Se pueden evaluar los cambios de las dimensiones uterinas y ováricas, las cuales disminuyen después de meses de terapia [18].

Se ha descrito que después de la finalización del tratamiento con GnRHa, se evidencia la menarquia en 1.04±0.5 años [19].

En el presente trabajo, la mayoría de las niñas con pubertad precoz central, tenía 7 años de edad, talla e IMC normales. Fueron atendidas generalmente por presentar telarquia y mayor velocidad de crecimiento. La edad ósea estuvo adelantada en todas ellas, excepto en una niña que presentaba hipotiroidismo. En los estudios de laboratorio, se consideró el valor de LH elevado, como indicativo de pubertad, siendo generalmente altos los niveles de FSH y variables los de estradiol. Ecográficamente, fue bajo el índice de pulsatilidad de la arteria uterina y elevado el diámetro uterino longitudinal. La RMN cerebral fue normal en las niñas en las que fue solicitada (menores de 7 años de edad). El tratamiento indicado en todos los casos fue triptorelina depot, 11.25 mg cada 3 meses o 22.5 mg cada 6 meses, según la disponibilidad del fármaco en la institución.

Se aconseja la derivación de la paciente al especialista, en las siguientes situaciones [20]:

* Clitoromegalia.
* Aumento de la velocidad del crecimiento.
* Menarquia en menores de 8 años de edad.
* Desarrollo mamario progresivo antes de los 8 años de vida.
* Pubarquia en la infancia.
* Desarrollo puberal acompañado de poliuria o polidipsia.
* Cefalea, alteraciones visuales, signos de hipertensión intracraneal.
* Manchas “café con leche”, asimetría facial, signos de hipertiroidismo o hipercortisolismo (características del síndrome de McCune-Albright).
* Antecedentes de trastornos del sistema nervioso central: Meningitis, traumatismo, irradiación craneal, injuria hipóxico-isquémica, neurofibromatosis.

En resumen, la pubertad precoz es el desarrollo de características sexuales secundarias en niñas menores de 8 años; puede ser central (con maduración del eje hipotalámico-pituitario-gonadal) o periférica; es más frecuente la pubertad precoz central, idiopática; la telarquia representa el signo principal en este grupo de niñas; el diagnóstico etiológico se lo establece con exámenes de laboratorio e imagenológicos; los GnRHa constituyen el tratamiento de elección de la pubertad precoz central [3].

Referencias bibliográficas:

1) Rosenfield R, Cooke D, Radovick S. Puberty in the Female and Its Disorders. In: Sperling M. Pediatric Endocrinology, 5th. Edit. 2021: 528.
2) Howard S, de Roux N, Leger J, Carel J, Dunkel L. Precocious puberty. In: Brook’s Clinical Pediatric Endocrinology. 7th. Edit. 2020: 256.
3) Cheuiche A, da Silveira L, de Paula L, Lucena I, Silveiro S. Diagnosis and management of precocious sexual maturation: an updated review. Eur J Pediatr 2021.
4) Van Doan N, Minh N, Kim V, Van Anh N. McCune-Albright syndrome onset with vaginal bleeding. BMJ Case Rep 2021; 14 (7): 243401.
5) Witchel S, Plant T. Neurobiology of puberty and its disorders. Handb Clin Neurol 2021; 181: 463-496.
6) Soriano L, Tena M, Seraphim C, Latronico A, Argente J. Precocious sexual maturation: Unravelling the mechanisms of pubertal onset through clinical observations. J Neuroendocrinol 2021: e12979.
7) Barbieri F, Inzaghi E, Caruso M, Cassio A, Grandone A, De Sanctis L et al. Biological clock and heredity in pubertal timing. Minerva Pediatr 2021.
8) Ilahi I, Haq T. Role of Kisspeptin-GPR54 system in regulation of reproductive functions in human and other mammals. Pak J Pharm Sci 2021; 34 (1): 177-184.
9) You J, Cheng X, Li X, Li M, Yao L, Luo F et al. Clinical risk score for central precocious puberty among girls with precocious pubertal development: a cross sectional study. BMC Endocr Disord 2021; 21 (1): 75.
10) Escagedo P, Deal C, Dwyer A, Hauschild M. Insulin-like Growth Factor 1, but Not Insulin-Like Growth Factor-Binding Protein 3, Predicts Central Precocious Puberty in Girls 6-8 Years Old: A Retrospective Study. Horm Res Paediatr 2021; 94 (1-2): 44-51.

11) Lee S, Kim J, Kim Y, Lim H. Single random measurement of urinary gonadotropin concentration for screening and monitoring of girls with central precocious puberty. Ann Pediatr Endocrinol Metab 2021.

12) Zhan S, Huang K, Wu W, Zhang D, Liu A, Dorazio R et al. The Use of Morning Urinary Gonadotropins and Sexual Hormones in the Management of Early Puberty in Chinese Girls. J Clin Endocrinol Metab 2021.

13) Vuralli D, Gonc E, Alikasifoglu A, Kandemir N, Ozon Z. Central nervous system imaging in girls with central precocious puberty: when is necessary? Arch Endocrinol Metab 2021; 64 (5): 591-596.

14) Kim S, Ahn M, Cho W, Cho K, Jung M, Suh B. Findings of Brain Magnetic Resonance Imaging in Girls with Central Precocious Puberty Compared with Girls with Chronic or Recurrent Headache. J Clin Med 2021; 10 (10): 2206.

15) Allen N, Krishna K, Lee P. Use of gonadotropin-releasing hormone analogs in children. Curr Opin Pediatr 2021; 33 (4): 442-448.

16) Jeon M, Choe J, Chung H, Kim J. Comparison of short-term efficacy between 1-month and 3-month depot gonadotropin-releasing hormone agonist in girls with central precocious puberty. Ann Pediatr Endocrinol Metab 2021.

17) Vargas M, Dragnic S, Aldridge P, Klein K. Importance of individualizing treatment decisions in girls with central precocious puberty when initiating treatment after age 7 years or continuing beyond a chronological age of 10 years or a bone age of 12 years. J Pediatr Endocrinol Metab 2021; 34 (6): 733-739.

18) Yang K, Qi R, Li R, Zhang Y, Liu J. Pelvic Ultrasound Parameters of Long-Acting Depot Formulation of Leuprorelin in the Treatment of Idiopathic Central Precocious Puberty in Girls. Drug Des Devel Ther 2021; 15: 1479-1484.

19) Wu V, Zhao V, Issa R, Wilkes M, Wallach E, Rapaport R et al. Clinical findings influencing time to menarche post gonadotropin-releasing hormone agonist therapy in central precocious puberty. Ann Pediatr Endocrinol Metab 2021.

20) Bradley S, Lawrence N, Steele C, Mohamed Z. Precocious puberty. BMJ 2020; 368: l6597.