TRABAJO ORIGINAL

Microlitiasis testicular en pacientes pediátricos

Testicular microlithiasis in pediatric patients

Dr. Juan Pablo Hayes Dorado[1], Dr. Francisco León Arze[2], Dr. Welfrid Mario Montaño Mariscal[3], Dra. Alexis del Carmen Bellot Ortiz[4], Dr. José Miguel León Moreno[5].

Resumen:

La microlitiasis testicular (MT) es un hallazgo poco frecuente, que se diagnostica de forma incidental mediante la ecografía escrotal.

El objetivo del trabajo es describir las características clínicas e imagenológicas de pacientes pediátricos atendidos con el diagnóstico de MT.

Estudio de pacientes menores de 15 años de edad. Variables investigadas: Edad de los pacientes, indicaciones de la ecografía escrotal (control de orquidopexia, traumatismo escrotal, orquiepididimitis, torsión testicular, varicocele, síndrome de Down), localización (bilateral o unilateral) y clasificación de la MT (MT limitada, clásica y difusa; grados 1, 2 y 3), además de los niveles de gonadotropina coriónica humana y alfa fetoproteína.

Se estudiaron 14 pacientes; la mayoría de ellos presentó MT bilateral, clásica, difusa, grado 2, habiéndose realizado la ecografía escrotal en pacientes sometidos a orquidopexia, síndrome de Down y traumatismo escrotal.

Palabras clave:

Rev Soc Bol Ped 2021; 59 (1): 13-7: Microlitiasis testicular, ecografía escrotal, tumor testicular, infertilidad.

Abstract:

Testicular microlithiasis (TM) is a rare finding, which is diagnosed incidentally by scrotal ultrasound.

The objective of the work is to describe the clinical and imaging characteristics of pediatric patients attended with the diagnosis of TM.

Study of patients under 15 years of age. Investigated variables: Age of the patients, indications for scrotal ultrasound (control of orchidopexy, scrotal trauma, epididymo-orchitis, testicular torsion, varicocele, Down syndrome), location (bilateral or unilateral) and classification of TM (limited, classic and diffuse TM; grades 1, 2, and 3), in addition to human chorionic gonadotropin and alpha-fetoprotein levels.

Fourteen patients were studied; most of them presented bilateral, classic, diffuse, grade 2 TM, having performed scrotal ultrasound in patients subjected to orchidopexy, Down syndrome and scrotal trauma.

Keywords:

Rev Soc Bol Ped 2021; 59 (1): 13-7: Testicular microlithiasis, scrotal ultrasound, testicular tumor, infertility.

Introducción:

La microlitiasis testicular (MT) es una condición relativamente rara, diagnosticada incidentalmente durante un examen ecográfico del escroto[1].

La MT está caracterizada por un patrón típico moteado del parénquima testicular, con múltiples focos hiperecogénicos, puntiformes, sin sombra acústica, que comprometen uno o ambos testículos, debido a microcalcificaciones intratubulares - figura 1 - [2].

(1) Médico pediatra.
(2) Cirujano pediatra.
(3) Pediatra imagenólogo.
(4) Residente de Pediatría.
(5) Residente de Cirugía Pediátrica.
Hospital Santa Cruz. Caja Petrolera de Salud. Santa Cruz de la Sierra, Bolivia.

Conflicto de intereses: Los autores indican que el presente trabajo no tiene conflicto de intereses.
Artículo aceptado el 30-11-2020.

La Sociedad Europea de Radiología Urogenital propuso dos definiciones para la MT[1]:

* Presencia de 5 o más microlitos por campo.

* Presencia de 5 o más microlitos en los testículos.

En los niños, la incidencia de MT es altamente variable, siendo del 2.7% en aquellos que presentan factores de riesgo adicionales de tumores testiculares primarios[3].

En general, la frecuencia de MT es mayor en la población sintomática (prevalencia de 4.3 a 18.1%) en comparación a la asintomática (prevalencia de 0.6 a 9%)[4].

La MT es más frecuente en los pacientes con síndrome de Klinefelter (prevalencia de 17.5%) y en los que presentan síndrome de Down (prevalencia del 36%)[1].

Considerando que la prevalencia de MT en la población pediátrica general es del 5%, se ha reportado que es mucho mayor en los niños con síndrome de McCune-Albright (prevalencia entre 30 y 62%)[5].

Se describió que la frecuencia de MT es mayor en la raza negra y en grupos socioeconómicos desfavorecidos; sin embargo, estudios recientes no evidenciaron diferencias entre los diferentes grupos socioeconómicos[4].

Por otro lado, la prevalencia de MT es mayor en los hombres con disfunción testicular[6].

La MT bilateral es diagnosticada en el 69% de los pacientes; cuando es unilateral, el testículo izquierdo es afectado en el 55% de los casos[3].

Se han descrito tres grados de MT, según el número de microlitos en el parénquima testicular: Grado 1, de 5 a 10 microlitos; grado 2, de 11 a 20; grado 3, >20 microlitos[7].

También se ha clasificado la MT en tres grupos: MT limitada (< 5 microlitos por campo), MT clásica (≥ 5 microlitos por campo), MT difusa ("tormenta de nieve")[7].

El origen de la MT es desconocido; típicamente es una condición indolora y no palpable, visualizada sólo por ecografía[8].

El objetivo del trabajo es describir las características clínicas e imagenológicas de pacientes pediátricos atendidos con el diagnóstico de microlitiasis testicular.

Figura 1.- Microlitiasis testicular.

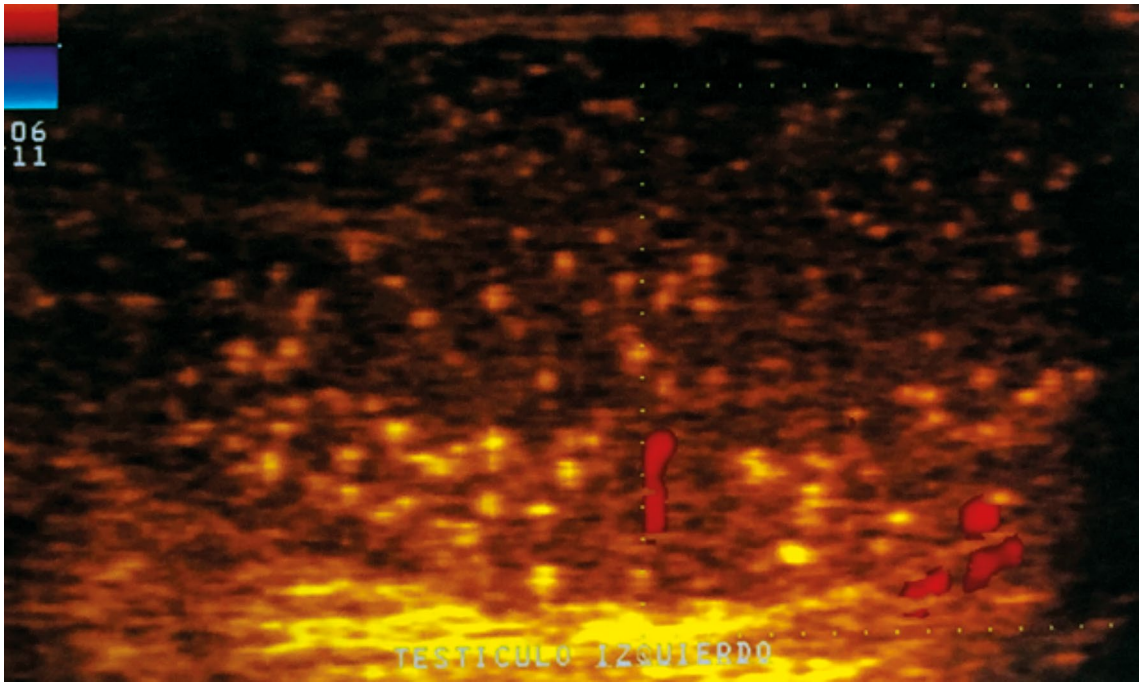

Material y métodos:

Estudio de pacientes menores de 15 años de edad, atendidos en consulta externa pediátrica del Hospital Santa Cruz, Caja Petrolera de Salud, durante 5 años (período enero 2015 a diciembre 2019), con diagnóstico ecográfico (transductor lineal de alta frecuencia) de MT (focos hiperecogénicos puntiformes, menores de 3 mm, sin sombra acústica).

Variables investigadas:

* Edad de los pacientes (en años).
* Indicación del examen ecográfico escrotal (control de orquidopexia, traumatismo escrotal, orquiepididimitis, torsión testicular, varicocele, síndrome de Down).
* Localización de la MT (bilateral o unilateral).
* Clasificación de la MT: MT limitada (< 5 microlitos por campo), MT clásica (≥ 5 microlitos por campo), MT difusa ("tormenta de nieve").
* Tipo de MT: Focal (central o periférica), difusa.
* Grado de MT (grado 1: 5-10 microlitos; grado 2: 11-20 microlitos; grado 3: >20 microlitos).
* Niveles de gonadotrofina coriónica humana y alfa fetoproteína (normales o elevados).

Resultados:

Se estudiaron 14 pacientes.

* **Edad:**

  1 año (4 casos), 2 años (3 casos), 4 años (1), 7 años (2), 10 años (1), 13 años (1), 14 años (2 casos).

* **Indicaciones de la ecografía escrotal:**

  Control de orquidopexia (4 casos), síndrome de Down (4), traumatismo escrotal (2), orquiepididimitis (2), torsión testicular (1), varicocele (1 paciente).

* **Localizaciones de la MT - tabla 1 -:**

  Bilateral (9 pacientes), unilateral (5 casos; 3 en testículo izquierdo, 2 en testículo derecho).

Tabla 1

LOCALIZACIÓN DE LA MT	14 pacientes
* Bilateral	9 (64%)
* Unilateral - Testículo izquierdo	3 (22%)
* Unilateral - Testículo derecho	2 (14%)

Tabla 1.- Localización de la microlitiasis testicular (MT).

* **Grupos de MT - tabla 2 -:**

  MT limitada (4 casos), clásica (9 pacientes), difusa (1).

Tabla 2

MICROLITIASIS TESTICULAR	14 pacientes
* Limitada (< 5 microlitos por campo)	4 (29%)
* Clásica (≥ 5 microlitos por campo)	9 (64%)
* Difusa ("tormenta de nieve")	1 (7%)

Tabla 2.- Grupos de microlitiasis testicular.

* **Tipos de MT:**

  Difusa (10 casos), focal central (4).

* **Grados de MT:**

  Grado 1 (2 casos), grado 2 (7 pacientes), grado 3 (5).

* **Niveles de HCG y alfa fetoproteína:**

  Normales en todos los pacientes (14 casos).

Discusión:

La MT es un hallazgo poco frecuente, que se diagnostica de forma incidental mediante la ecografía escrotal[9].

En 1970, Priebe y Garret describieron una calcificación testicular, evidenciada en una radiografía de pelvis, en un niño de 4 años de edad; posteriormente en 1987, Doherty diagnosticó MT mediante una ecografía escrotal[10].

El número de calcificaciones puede variar considerablemente, desde 5 hasta más de 60 microlitos; estas microcalcificaciones no son visibles con la resonancia magnética nuclear[1].

La MT no representa una condición maligna, pero se ha relacionado a diversos trastornos no neoplásicos; sin embargo, algunos autores la consideran un signo de una condición premaligna, por su asociación con el carcinoma in situ y tumores testiculares de células germinales[2].

Es preocupante cuando los microlitos se encuentran agrupados, ya que pueden indicar un área disgenética en el testículo, en la cual después desarrollará un carcinoma in situ[1].

La MT se ha relacionado con diversas entidades como criptorquidia, atrofia testicular, torsión testicular, infertilidad y síndrome de Klinefelter, pudiendo también diagnosticarse en pacientes sanos, sin factores de riesgo asociados[9].

También se ha asociado la MT, caracterizada por depósitos de calcio en los túbulos seminíferos, con otras condiciones como la hiperplasia adrenal congénita; incluso se ha descrito en un paciente con hipoplasia adrenal congénita ligada al cromosoma X[11].

Se ha descrito en los pacientes con hipospadias, que la criptorquidia representa el factor de riesgo significativo para MT; como la criptorquidia coexistente constituye un factor de riesgo de disfunción testicular en pacientes con hipospadias, se ha sugerido que la MT en niños con hipospadias puede asociarse con alteraciones de la función testicular[12].

Los microlitos testiculares son de dos tipos, los cuerpos de hematoxilina y las calcificaciones laminadas; pueden ocupar del 30 al 40% de los túbulos seminíferos y sus dimensiones varían entre 50 y 400 um. En general no afectan las células de Leydig; la mayoría de los túbulos seminíferos comprometidos presentan espermatogonios anormales y diámetros luminales reducidos[1].

La MT corresponde a concreciones de hidroxiapatita rodeadas por fibrosis, localizadas en los túbulos seminíferos; son debidas a una capacidad insuficiente de las células de Sertoli para fagocitar las células degeneradas, presentes en los túbulos[7].

El significado clínico de la MT no está comprendido completamente, pero se ha sugerido su asociación con el cáncer testicular; asimismo se ha relacionado con diversos factores de riesgo del cáncer, como la criptorquidia, antecedentes familiares e infertilidad[4].

La MT constituye un factor de riesgo para los tumores testiculares de células germinales, en pacientes que presentan factores de riesgo adicionales[6].

Al evaluar la presencia de MT en los resultados oncológicos del cáncer de testículo, se ha observado que la MT bilateral se asocia a una mayor tasa de recurrencia local y metástasis a distancia[13].

La presencia de MT en pacientes con factores de riesgo de cáncer testicular, incrementa más el riesgo de desarrollar cáncer. En ausencia de los factores de riesgo, los pacientes con MT presentan un riesgo de desarrollar cáncer, similar al reportado en la población general[14].

Por la asociación entre la MT y el desarrollo de neoplasias testiculares e infertilidad, muchos autores recomendaron la vigilancia periódica con marcadores tumorales y ultrasonido escrotal; incluso algunos preconizaron la realización de biopsia testicular[9].

Posteriormente se evidenció que en ausencia de factores de riesgo de cáncer testicular, el desarrollo de cáncer en pacientes con MT es similar al observado en la población general[7].

Las guías actuales europeas no recomiendan el seguimiento de los pacientes con MT sin factores de riesgo de cáncer testicular[6].

La Sociedad Europea de Radiología Urogenital considera a la MT como un factor de riesgo de cáncer testicular, cuando existen factores de riesgo adicionales, recomendando la realización de ecografías de control, anualmente[8].

Los factores de riesgo de cáncer testicular son: Antecedente de criptorquidia, orquidopexia, enfermedad genética, tumor de células germinales, atrofia testicular y antecedentes familiares de tumor de células germinales[8].

En los hombres infértiles, la presencia de MT se ha asociado a una prevalencia 18 veces mayor de cáncer testicular[2].

Por otro lado, la relación entre MT y función testicular es controversial, en especial cuando la MT es diagnosticada incidentalmente[6].

La MT bilateral se ha asociado con la disminución del volumen testicular, concentración y número de espermatozoides[6].

En general, no se ha evidenciado la relación entre el volumen testicular y la MT, aunque la atrofia severa es más frecuente en los pacientes con MT en comparación a los que no la presentan[8].

La MT se ha asociado con un mayor riesgo de infertilidad, con alteraciones de la espermatogénesis, independientemente del número de microlitos[15].

Después de la pubertad se aconseja el análisis del semen en estos pacientes, no siendo necesaria la evaluación de las hormonas reproductivas, ya que la MT no se relaciona con los niveles séricos de testosterona ni con los de otras hormonas reproductivas[6].

En el presente trabajo la mayoría de los pacientes presentó MT bilateral, clásica, difusa, grado 2, habiéndose realizado la ecografía escrotal en pacientes sometidos a orquidopexia, síndrome de Down y traumatismo escrotal.

Referencias bibliográficas:

1) Balawender K, Orkisz S, Wisz P. Testicular microlithiasis: what urologists should know. Cent european J Urol 2018; 71: 310-314.
2) Barbonetti A, Martorella A, Minaldi E, D'Andrea S, Bardhi D, Castellini C et al. Testicular cancer in infertile men with and without testicular microlithiasis. Front Endocrinol (Lausanne) 2019; 10: 164.
3) Yu C, Lu J, Zhao J, Wei Y, Zhao T. Incidence characteristics of testicular microlithiasis and its association with risk of primary testicular tumors in children: a systematic review and meta-analysis. World J Pediatr 2020; 16 (6): 585-597.
4) Pedersen M, Møller H, Rafaelsen S, Møller J, Osther P, Vedsted P. Association between risk factors and testicular microlithiasis. Acta Radiol Open 2019; 8 (9).
5) Aversa T, Zirilli G, Corica D, De Luca F, Wasniewska M. Phenotypic testicular abnormalities and pubertal development in boys with McCune-Albright syndrome. Ital J Pediatr 2018; 44 (1): 136.
6) Anvari S, Nordström U, Bang A, Priskorn L, Nordkap L, Andersson A et al. Testicular microlithiasis on scrotal ultrasound in 4850 young men from the general population: associations with semen quality. Andrology 2020; 8 (6): 1736-1743.
7) Leblanc L, Lagrange F, Lecoanet P, Marçon B, Eschwege P, Hubert J. Testicular microlithiasis and testicular tumor: a review of the literature. Basic Clin Androl 2018; 28: 8.
8) Pedersen M, Osther P, Rafaelsen S. Ultrasound evaluation of testicular volume in patients with testicular microlithiasis. Ultrasound Int Open 2018; 4 (3): 99-103.
9) Maldonado M, Echavarría M, Martínez S, Islas J, Manzanilla H, Rosas E et al. Testicular Microlithiasis: Update on diagnosis and management. Arch Esp Urol 2018; 71 (10): 840-849.
10) Pedersen M, Bartlett E, Rafaelsen S, Osther P, Vedsted P et al. Testicular microlithiasis is associated with ethnicity and socioeconomic status. Acta Radiol Open 2017; 6 (8).
11) Serbis A, Tsinopoulou V, Mouzaki K, Kotanidou E, Giza S, Galli-Tsinopoulou A. Testicular microlithiasis in a boy with X-linked adrenal hypoplasia congenita. Ann Pediatr Endocrinol Metab 2018; 23 (3): 162-165.
12) Nakamura M, Moriya K, Nishimura Y, Nishida M, Kudo Y, Kanno Y et al. Prevalence and risk factors of testicular microlithiasis in patients with hypospadias. BMC Pediatr 2018; 18 (1): 179.
13) Selvi I, Sarikaya S, Basar H. Is testicular microlithiasis a really innocent condition? Its effects on oncological outcomes of germ cell testicular cancer: An observational study. Arch Esp Urol 2020; 73 (3): 215-229.
14) Aoun F, Slaoui A, Naoum E, Hassan T, Albisinni S, Azzo J et al. Testicular microlithiasis: Systematic review and clinical guidelines. Prog Urol 2019; 29 (10): 465-473.
15) Rassam Y, Gromoll J, Kliesch S, Schubert M. Testicular microlithiasis is associated with impaired spermatogenesis in patients with unexplained infertility. Urol Int 2020; 104 (7-8): 610-616.