CASO CLÍNICO

Presentación clínica infrecuente de hipotiroidismo congénito: Distensión abdominal

Uncommon clinical presentation of congenital hypothyroidism: Abdominal distention

Dr. Juan Pablo Hayes Dorado(*), Dra. Martha Eid Lit(*), Dr. Walter Montero Justiniano(*), Dra. Doris Maribel Totola Colque(*), Dra. Valeria Urizar Parada(*), Dra. Karem Liz Lanuza Gaite(***)

Resumen:

La mayoría de los neonatos de hipotiroidismo congénito son asintomáticos; se han reportado presentaciones clínicas infrecuentes, incluida la distensión abdominal como signo único, las cuales remiten con el inicio de la terapia con levotiroxina.

Describimos el caso de un recién nacido de sexo femenino, de término, con peso adecuado para la edad gestacional, de seis días de vida, que presentó distensión abdominal, sin vómitos y con eliminación normal de meconio. No se palpó visceromegalia ni masas abdominales. Con el diagnóstico de sepsis, se inició tratamiento antibiótico, sonda nasogástrica descompresiva y líquidos por vía endovenosa. En la radiografía de abdomen se observó distensión intestinal. Los cultivos solicitados fueron negativos. Al séptimo día de vida se informó un nivel elevado de TSH (89 mUI/L); se analizó el valor de T4 libre, evidenciándose bajo. Con el diagnóstico de hipotiroidismo congénito se indicó la terapia con levotiroxina, remitiendo la distensión abdominal después de seis días de iniciada la terapia.

La mayoría de los neonatos con hipotiroidismo congénito tienen una apariencia normal al nacimiento; la distensión abdominal, como signo único de hipotiroidismo congénito, es causada por la menor motilidad intestinal frecuentemente observada en el hipotiroidismo congénito.

Palabras clave:

Rev Soc Bol Ped 2022; 60 (1): 63:5: Hipotiroidismo congénito, distensión abdominal, levotiroxina.

Abstract:

Most neonates with congenital hypothyroidism are asymptomatic; Infrequent clinical presentations have been reported, including abdominal distension as the only sign, which resolve with the initiation of levothyroxine therapy.

We describe the case of a six-day-old term female newborn with adequate weight for gestational age, who presented with abdominal distension, without vomiting, and normal meconium passage. No visceromegaly or abdominal masses were palpated. With the diagnosis of sepsis, antibiotic treatment, decompressive nasogastric tube and intravenous fluids were started. Intestinal distention was observed in the abdominal X-ray. The requested cultures were negative. On the seventh day of life, an elevated TSH level (89 mIU/L) was reported; the free T4 value was analyzed, showing low. With the diagnosis of congenital hypothyroidism, therapy with levothyroxine was indicated, remission of abdominal distension after six days of starting therapy.

Most neonates with congenital hypothyroidism have a normal appearance at birth; abdominal distention, as the only sign of congenital hypothyroidism, is caused by the reduced intestinal motility frequently observed in congenital hypothyroidism.

Key words:

Rev Soc Bol Ped 2022; 60 (1): 63:5: Congenital hypothyroidism, abdominal distention, levothyroxine.

(*) Médico pediatra. Hospital Santa Cruz. C.P.S. Santa Cruz de la Sierra.
(***) Residente de Pediatría. Hospital Santa Cruz. C.P.S. Santa Cruz de la Sierra.

Conflicto de intereses: Los autores indican que el presente trabajo no tiene conflicto de intereses.
Artículo aceptado el 24/11/21.

Introducción:

El hipotiroidismo congénito (HC) es un trastorno debido a la deficiencia de hormona tiroidea, que se presenta por un desarrollo tiroideo incompleto o por una producción inadecuada de hormona tiroidea. Es importante la pesquisa neonatal de este trastorno, para iniciar la terapia precozmente, evitando las consecuencias neurocognitivas devastadoras; el HC constituye la principal causa prevenible de retraso mental en los niños [1].

Los neonatos con HC tienen una apariencia normal al nacimiento. Los síntomas clínicos del HC son inespecíficos. Si el diagnóstico se basa en la clínica del recién nacido, será tardío, al igual que el tratamiento, por lo que el niño se expondrá a complicaciones irreversibles de la enfermedad, como la sordera y el retraso mental [2].

El pionero de la pesquisa de HC en Santa Cruz fue el Dr. Charles Aspiazu Arteaga, quien organizó el Programa Piloto de Pesquisa de HC, patrocinado por el Rotary Club (período 1999-2003). En Bolivia, mediante la Resolución Ministerial 0381 del 21 de junio de 2006, se implementó a nivel nacional la pesquisa de HC, en los hospitales públicos; en 2009 inició la pesquisa neonatal en Santa Cruz.

La mayoría de los casos de HC son asintomáticos; cuando se presentan, se han descrito diversos síntomas (letargia, constipación y dificultad alimentaria) y signos (facies típica, macroglosia, fontanela posterior amplia, hernia umbilical, piel seca, hipotonía, reflejos disminuidos y bocio – en los casos de dishormonogénesis tiroidea -) [3].

Caso clínico:

Describimos el caso de un recién nacido de sexo femenino, de término, con peso adecuado para la edad gestacional, de seis días de vida, que presentó distensión abdominal (figura 1), sin vómitos y con eliminación normal de meconio. No se palpó visceromegalia ni masas abdominales. Con el diagnóstico de sepsis, se inició tratamiento con ampicilina y amikacina, sonda nasogástrica descompresiva y líquidos por vía endovenosa. En la radiografía de abdomen se observó distensión intestinal. Los cultivos solicitados fueron negativos. Al séptimo día de vida se informó un nivel elevado de TSH (89 mIU/L); se analizó el valor de T4 libre, evidenciándose bajo. Con el diagnóstico de HC se indicó la terapia con levotiroxina, remitiendo la distensión abdominal después de seis días de iniciada la terapia.

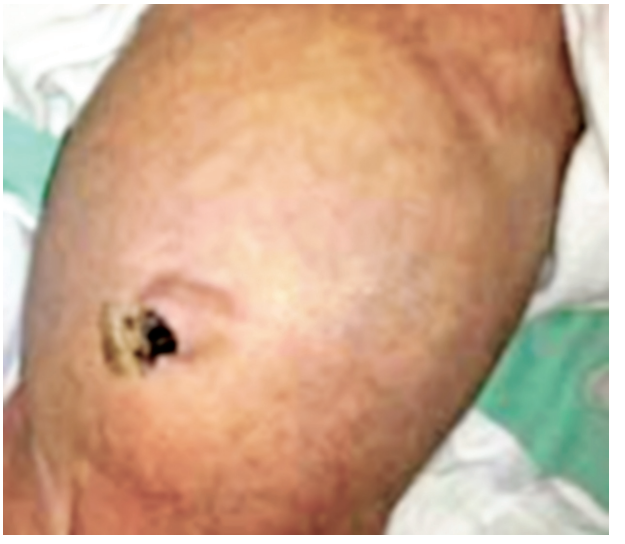

Figura 1.- Distensión abdominal

Discusión:

Se denomina HC primario al síndrome de deficiencia hormonal tiroidea resultante de la producción inadecuada de las hormonas T4 y T3, desde el nacimiento [4].

Las causas de HC primario son disgenesias tiroideas (ausencia, ectopia, hipoplasia) y dishormonogénesis tiroideas (deficiencias enzimáticas tiroideas) [4].

Las disgenesias tiroideas representan el 80% de los casos: Agenesia (40%), ectopia (35%), hipoplasia (5%); la dishormogénesis tiroidea significa el 20% restante (defectos hereditarios en la biosíntesis de hormonas tiroideas) [5].

Por otro lado, el HC central está definido por la deficiencia de hormonas tiroideas al nacimiento, por la estimulación insuficiente por la hipófisis a la glándula tiroidea; su incidencia se estima en 1/13.000,

pudiendo ocurrir aislado o ser parte de una combinación de deficiencias pituitarias (60% de los pacientes); hasta el 90% de los casos de HC central aislado se explica por causas genéticas, habiéndose reportado como hallazgos clínicos frecuentes, problemas de alimentación, hipoglucemia e ictericia [6].

Se ha descrito el índice de HC o índice clínico de Letarte (tabla 1), con el cual se puede establecer el diagnóstico clínico de HC cuando el puntaje obtenido es mayor a 4 [3].

Tabla 1:
Índice clínico de Letarte

Signos / Síntomas	Puntuación
Sexo femenino	0.3
Gestación > 40 semanas	0.3
Ictericia prolongada	0.3
Peso > 3500 g	0.5
Hernia umbilical	1
Problemas de succión	1
Hipotonía	1
Estreñimiento	1
Macroglosia	1
Inactividad	1
Piel marmorata	1
Piel seca, áspera	1.5
Fontanela posterior > 0.5 cm2	1.5
Facies típica	3

El tratamiento con levotiroxina idealmente debe ser iniciado en las dos primeras semanas de vida; catalogándose como hipotiroidismo severo, cuando la elevación de la concentración de TSH se acompaña de la disminución del nivel de T4 libre por debajo de los valores normales, a diferencia del hipotiroidismo leve que está caracterizado por un nivel de TSH mayor a 20 mUI/L, con una concentración normal de T4 libre [7].

La mayoría de los casos de HC son asintomáticos; la distensión abdominal, como signo único de este trastorno, es causada por la menor motilidad intestinal frecuentemente observada en el HC.

Referencias bibliográficas:

1) Brady J, Cannupp A, Myers J, Jnah A. Congenital Hypothyroidism. Neonatal Netw 2021 Nov; 40 (6): 377-385.
2) Ehsani R, Alijanpour M, Salehiomran M. Evaluation of the developmental outcome in children with congenital hypothyroidism. Caspian J Intern Med 2021: 12 (3): 315-322.
3) Hayes Dorado, JP. Hipotiroidismo congénito. En Temas Neonatales. Lab. IFA. Santa Cruz. Bolivia. 2020. Pag. 33-39.
4) Holder P, Cheetham T, Cocca A. Processing of Positive Newborn Screening Results for Congenital Hypothyroidism. Int J Neonatal Screen 2021; 7: 64.
5) Kollati Y, Akella R, Naushad S, Patel R, Reddy G. Molecular insights into the role of genetic determinants of congenital hypothyroidism. Genomics Inform 2021 Sep; 19 (3): e29.
6) Lauffer P, Zwaveling N, Naafs J, Boelen A, van Trotsenburg A. Diagnosis and Management of Central Congenital Hypothyroidism. Front Endocrinol 2021; 12: 686317.
7) Odenwald B, Fischer A, Röschinger W, Liebl B, Schmidt H, Nennstiel U. Long-Term Course of Hypothyroidism Detected through Neonatal TSH Screening in a Population-Based Cohort of Very Preterm Infants Born at Less than 32 Weeks of Gestation. Int J Neonatal Screen 2021; 7: 65.