CASO CLÍNICO

COVID-19 y enfermedad de Graves-Basedow

COVID-19 and Graves-Basedow disease

Dr. Gerben Justiniano Vargas(*), Dr. Juan Pablo Hayes Dorado(*), Dr. Cristian Eloy Moreno Sandoval(*), Dra. Jean Carla Candia Parra(**), Dra. Karol Melissa Talavera Orozco

Resumen:

El objetivo del presente trabajo fue describir una paciente que presentó una complicación rara de la infección por SARS-CoV-2: Hipertiroidismo por enfermedad de Graves-Basedow.

Adolescente de sexo femenino, 14 años de edad, con diagnóstico de hipertiroidismo por enfermedad de Graves-Basedow, a los 10 años de edad, medicada con metimazol por el lapso dos años; el último control de función tiroidea (junio de 2020) fue normal. En agosto de 2020 presentó neumonía por COVID-19; refería palpitaciones y nerviosismo; se registró un nivel bajo de TSH y elevado de T4 libre, siendo alta la concentración de anticuerpos anti TSHR; serología negativa para citomegalovirus, virus de Epstein Barr, virus de rubeola y HIV. En la ecografía tiroidea se observó hipervascularización; se inició tratamiento con metimazol, normalizándose la función tiroidea; en el control de los tres meses de terapia, paciente eutiroidea, recibiendo metimazol.

Las infecciones virales frecuentemente participan en la patogénesis de las enfermedades tiroideas autoinmunes; la infección por SARS-CoV-2 podría desencadenar una cascada inmunológica, reactivando la enfermedad de Graves-Basedow. Recomendamos el control de la función tiroidea en los pacientes con COVID-19, especialmente en aquellos con antecedentes de enfermedades tiroideas autoinmunes, para realizar un diagnóstico y tratamiento oportunos.

Palabras clave:

Rev Soc Bol Ped 2021; 59 (3): 159-61: COVID-19, enfermedad de Graves-Basedow, hipertiroidismo, metimazol.

Abstract:

The objective of this study was to describe a patient who presented a rare complication of SARS-CoV-2 infection: hyperthyroidism due to Graves-Basedow disease.

Female adolescent, 14 years of age, diagnosed with hyperthyroidism due to Graves-Basedow disease, at 10 years of age, medicated with methimazole for a period of two years; the last thyroid function check (June 2020) was normal. In August 2020, she developed COVID-19 pneumonia; she reported palpitations and nervousness; A low level of TSH and a high level of free T4 were registered, the concentration of anti-TSHR antibodies being high; negative serology for cytomegalovirus, Epstein Barr virus, rubella virus and HIV. The thyroid ultrasound showed hypervascularization; treatment with methimazole was started, normalizing thyroid function; in the control of the three months of therapy, euthyroid patient, receiving methimazole.

Viral infections frequently participate in the pathogenesis of autoimmune thyroid diseases; SARS-CoV-2 infection could trigger an immunological cascade, reactivating Graves-Basedow disease. We recommend monitoring of thyroid function in COVID-19 patients, especially those with a history of autoimmune thyroid diseases, for timely diagnosis and treatment.

Keywords:

Rev Soc Bol Ped 2021; 59 (3): 159-61: COVID-19, Graves-Basedow disease, hyperthyroidism, methimazole.

(*) Médico pediatra. Hospital Santa Cruz. Caja Petrolera de Salud. Santa Cruz de la Sierra.
(**) Residente de pediatría. Hospital Santa Cruz. CPS. Santa Cruz de la Sierra.

Conflicto de intereses: Los autores indican que el presente trabajo no tiene conflicto de intereses.
Artículo aceptado el 30/07/21.

Introducción:

La enfermedad de Graves-Basedow es una enfermedad autoinmune cuya característica patogénica principal es la presencia de auto-anticuerpos estimulantes del receptor de TSH, los cuales no sólo son biomarcadores de actividad de la enfermedad, ya que también son responsables del hipertiroidismo que se presenta en la mayoría de los pacientes.

Se han sugerido diversos virus que actúan como antígenos tiroideos endógenos persistentes o por influencia epigenética, causando la sobreexpresión de antígenos tiroideos o incluso antígenos no expuestos previamente.

El infiltrado linfocítico intratiroideo es la anormalidad inicial de la enfermedad de Graves-Basedow, la cual se asocia con los niveles de auto-anticuerpos tiroideos. La susceptibilidad genética causa el escape de los mecanismos de tolerancia central y periférica; por otro lado, el factor ambiental es necesario para la activación de las células B y T en la tiroides.

Los síntomas que presentan con mayor frecuencia los pacientes con enfermedad de Graves-Basedow son la pérdida de peso, intolerancia al calor, temblores, palpitaciones, nerviosismo, ansiedad, disnea, fatiga, diaforesis y cefalea.

Los hallazgos físicos más frecuentes son taquicardia, bocio, piel húmeda, aumento de la velocidad de crecimiento, cierre prematuro de las suturas craneales y signos oculares (menos frecuentes que en los adultos).

La confirmación de la tirotoxicosis se basa en la detección de concentraciones elevadas de T3 y T4, además de niveles suprimidos (bajos) de TSH.

El diagnóstico de enfermedad de Graves se lo realiza por la presencia de auto-anticuerpos estimulantes del receptor de TSH.

En la ecografía tiroidea se observa hipervascularización; la captación tiroidea de yodo radioactivo en 24 horas es elevada, pudiendo llegar al 95%.

Respecto al tratamiento, las drogas antitiroideas actúan inhibiendo la oxidación y organificación del yodo, impidiendo la producción de hormonas tiroideas; el metimazol es el más utilizado, no cura el estado hipertiroideo, constituye una terapia paliativa de la condición hasta que ocurra la remisión espontánea o se someta al paciente al tratamiento definitivo.

El objetivo del presente trabajo fue describir una paciente que presentó una complicación rara de la infección por SARS-CoV-2: Hipertiroidismo por enfermedad de Graves-Basedow.

Caso clínico:

Adolescente de sexo femenino, 14 años de edad, con diagnóstico de hipertiroidismo por enfermedad de Graves-Basedow, a los 10 años de edad, medicada con metimazol por el lapso dos años (hasta mayo de 2018); el último control de función tiroidea fue normal, en junio de 2020 (valores de T4 libre y TSH en rangos normales). En agosto de 2020 presentó neumonía por COVID-19 (diagnóstico por RT-PCR en exudado nasofaríngeo); también se evidenció palpitaciones y nerviosismo; se registró un nivel bajo de TSH (0.001 uUI/mL, rango normal, 0.2-4.2 uUI/mL) y una concentración elevada de T4 libre (4.6 ng/dL, rango normal 0.93-1.7 ng/dL), siendo altas las concentraciones de anticuerpos

Figura 1.- Gammagrafía tiroidea: Captación uniforme, aumentada en toda la glándula.

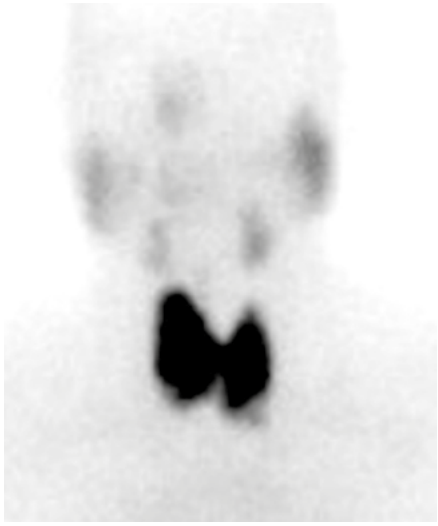

anti-TSHR (23.1 mUI/mL, rango normal <1.5 mUI/mL); serología negativa para citomegalovirus, virus de Epstein Barr, virus de rubeola y HIV. En la ecografía tiroidea se observó hipervascularización; en la gammagrafía tiroidea se evidenció una captación uniforme, aumentada en toda la glándula (figura 1). Se inició tratamiento con metimazol, 20 mg/día, normalizándose la función tiroidea y disminuyendo la dosis diaria posteriormente; en el control de los tres meses de terapia, paciente eutiroidea, recibiendo metimazol, 5 mg/día.

Discusión:

Las infecciones virales frecuentemente participan en la patogénesis de las enfermedades tiroideas autoinmunes; la infección por SARS-CoV-2 podría desencadenar una cascada inmunológica, reactivando la enfermedad de Graves-Basedow.

El hipertiroidismo se controla en uno a dos meses con el uso de las drogas antitiroideas, por lo que se indican beta bloqueantes al inicio del tratamiento, para controlar los síntomas, siendo los más utilizados el atenolol y el propanolol.

La dosis del metimazol es de 0.1 a 2 mg/kg/d (desde 1.25 mg/día en neonatos hasta 20 mg/día en adolescentes), pudiendo administrarse una a dos veces al día.

Si se presentan efectos adversos al metimazol, como neutropenia, agranulocitosis o hepatotoxicidad, se debe discontinuar el fármaco y se someterá al paciente a un tratamiento definitivo, sea yodo radioactivo o la intervención quirúrgica (tiroidectomía).

Recomendamos el control de la función tiroidea en los pacientes con COVID-19, especialmente en aquellos con antecedentes de enfermedades tiroideas autoinmunes, para realizar un diagnóstico y tratamiento oportunos.

Referencias bibliográficas:

1) Lisco G, de Tullio A, Jirillo E, Giagulli V, de Pergola G, Guastamacchia E et al. Thyroid and COVID-19. J Endocrinol Invest 2021; 44 (9): 1801-1814.
2) Duntas L, Jonklaas J. COVID-19 and thyroid diseases. J Endocr Soc 2021; 5 (8): 76.
3) Feghali K, Atallah J. Manifestations of thyroid disease post COVID-19 illness. J Clin Transl Endocrinol Case Rep 2021; 22: 100094.
4) Jiménez S, Pla-Peris B, Marazuela M. COVID-19: a cause of recurrent Graves' hyperthyroidism? J Endocrinol Invest 2021; 44 (2): 387-388.
5) Mateu M, Urgell E, Chico A. SARS-COV-2 as a trigger for autoimmune disease: report of two cases of Graves' disease after COVID-19. J Endocrinol Invest 2020; 43: 1527-1528.
6) Speer G, Somogyi P. Thyroid complications of SARS and coronavirus disease 2019 (COVID-19). Endocr J 2021; 68 (2): 129-136.
7) Boelaert K, Visser W, Taylor P, Moran C. Endocrinology in the time of COVID-19: Management of hyperthyroidism and hypothyroidism. Eur J Endocrinol 2020; 183: 33-39.
8) Caron P. Thyroid disorders and SARS-CoV-2 infection: From pathophysiological mechanism to patient management. Ann Endocrinol 2020; 81 (5): 507-510.